UPPSALA UNIVERSITET

AKADEMISKA SJUKHUSET

# Fotdiagnostik del II

Adel Shalabi MD, PhD

Akademiska sjukhuset, Uppsala

# Disposition, del II

- *Hälsena*
- *Peroneus senorna*
- *Impingement*
- *Morton neurom*
- *Tarsaltunnelsyndrom*
- *Sinus tarsi syndrom*

# Disposition, del II

- *Hälsena*
- *Peroneus senorna*
- *Impingement*
- *Morton neurom*
- *Tarsaltunnelsyndrom*
- *Sinus tarsi syndrom*

# Achillessenan

- Tendinos
- Bursit
- Ruptur

# Hälsenetendinos-bakgrund

- Hälsenebesvär är mycket vanligt
- Drabbar ffa medelålders, 2/3

  hos individer med hög aktivitetsnivå
- Den högsta incidensen av kroniska hälsenebesvär inträffar i intervallet

  35-50 år
- Vid en symptomduration > 3 månader, benämnes symtomen definitionsmässigt som kroniska
- Orsaken till smärtan i hälsenan är delvis oklar!

# Anatomi-

- Lokalisation: Nedre dorsala delen av underbenet
- Normal hälsena är 11-26 cm lång
- 3 vadmuskelbukar bildar hälsenan: Soleus och mediala & laterala gastrocnemius

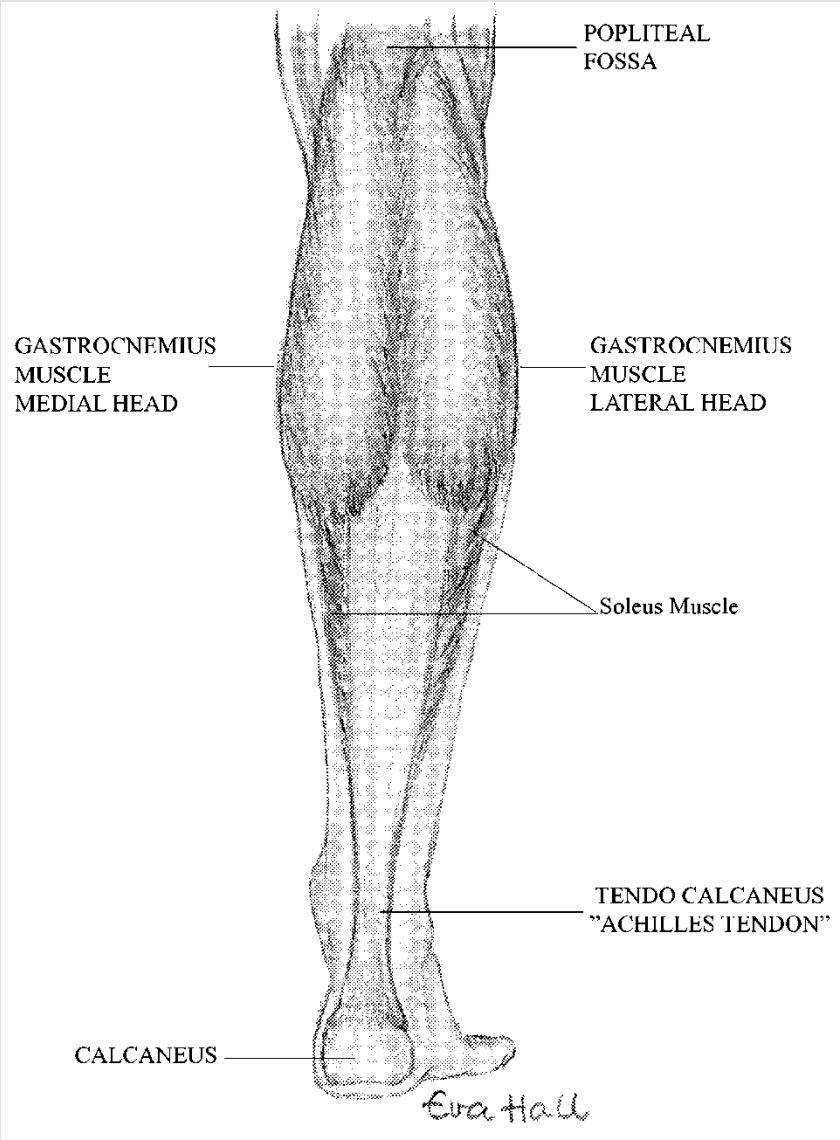

# Patientpopulation

- Ömhet och tydlig svullnad 2-7 cm ovan infästningen
- > 3 månaders symtomduration

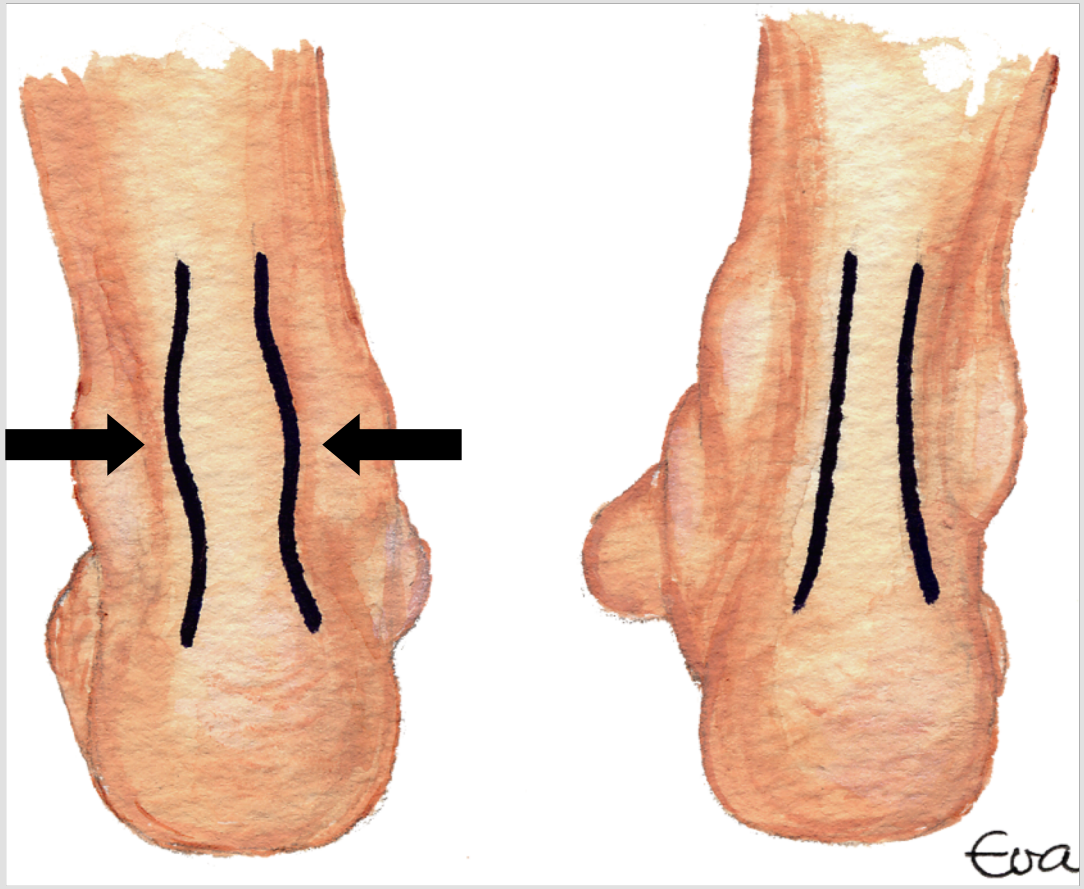

# Patologi

Den kroniska sjuka senan uppvisar

ingen inflammation* utan snarare en reaktiv

förändring med bristande läkningsförmåga

*(Åström & Rausing 1997, Movin et al 1997, Shalabi et al 2002)

# Patologi
# Ultraljudsvägledd biopsi

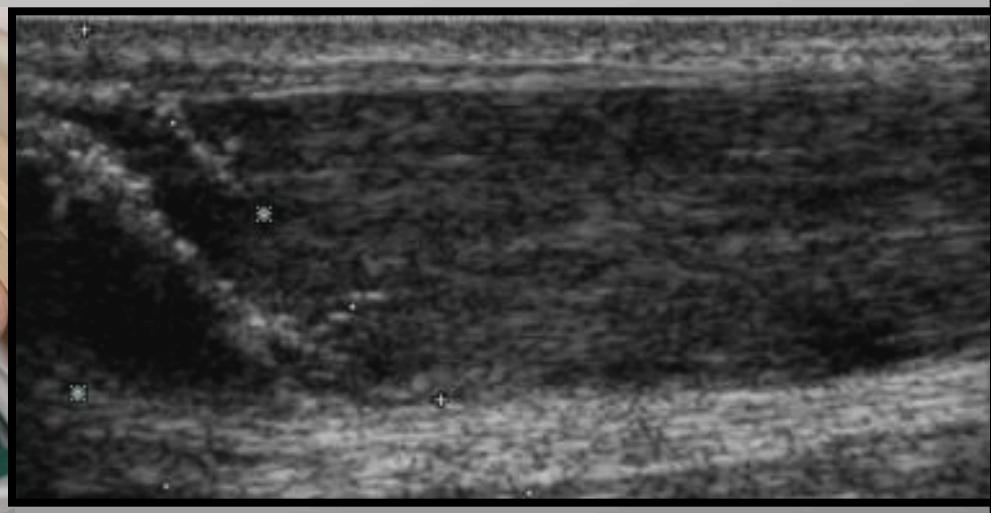

# Patologi
# Ultraljudsvägledd biopsi

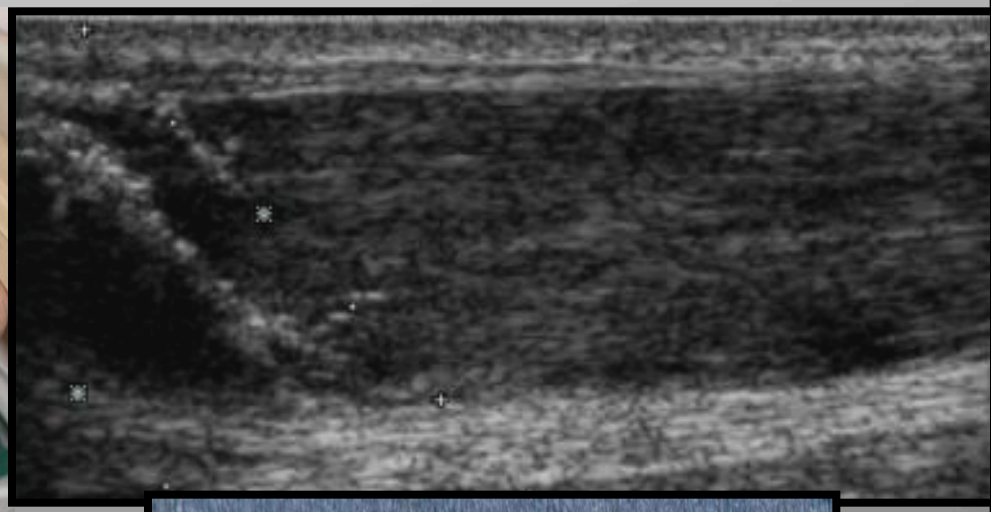



# Histopatologi

- Fiberstruktur
- Fiberarrangemang
- Rundade cellkärnor
- Minskad kollagen färgbarhet
- Ökad celltäthet
- Ökad kärltäthet
- Fibros eller hyalinisation
- Ökad förekomst av interstitiella glykosaminoglykaner (GAG)

# Histopatologi

- Fiberstruktur
- Fiberarrangemang
- Rundade cellkärnor
- Minskad kollagen färgbarhet
- Ökad celltäthet
- Ökad kärltäthet
- Fibros eller hyalinisation
- Ökad förekomst av interstitiella glykosaminoglykaner (GAG)

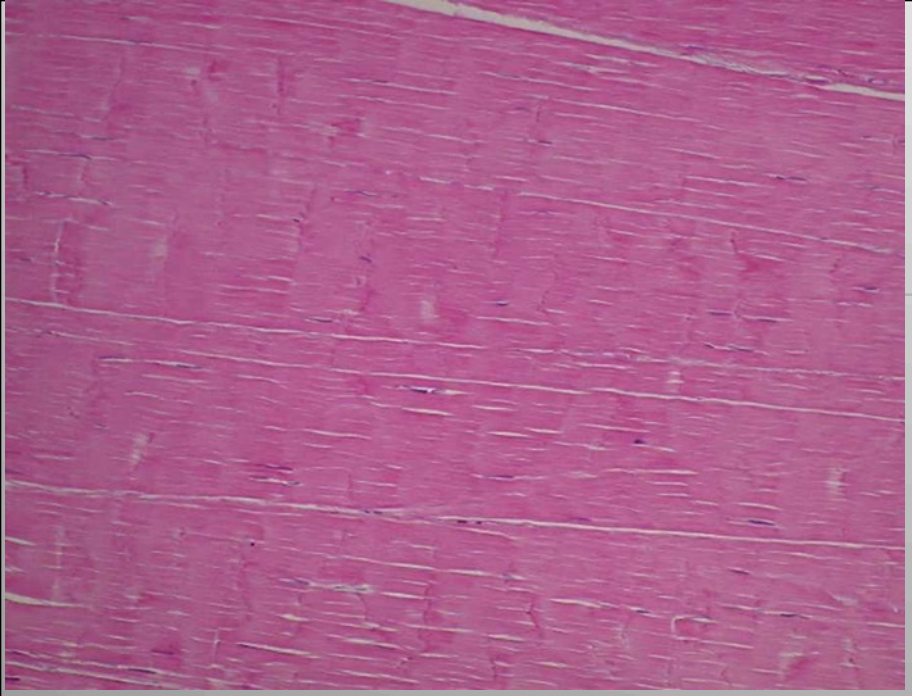

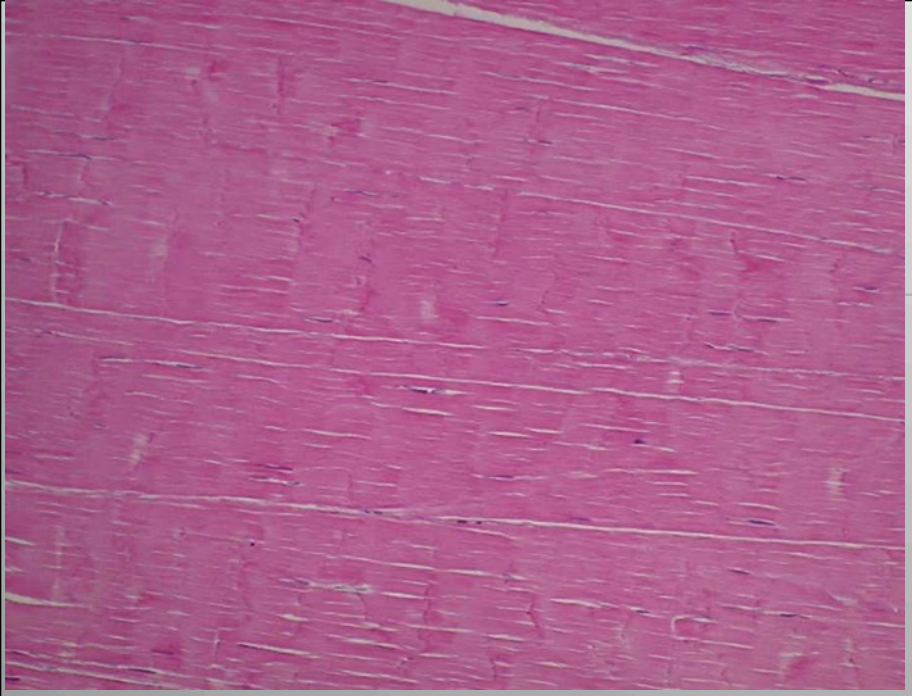

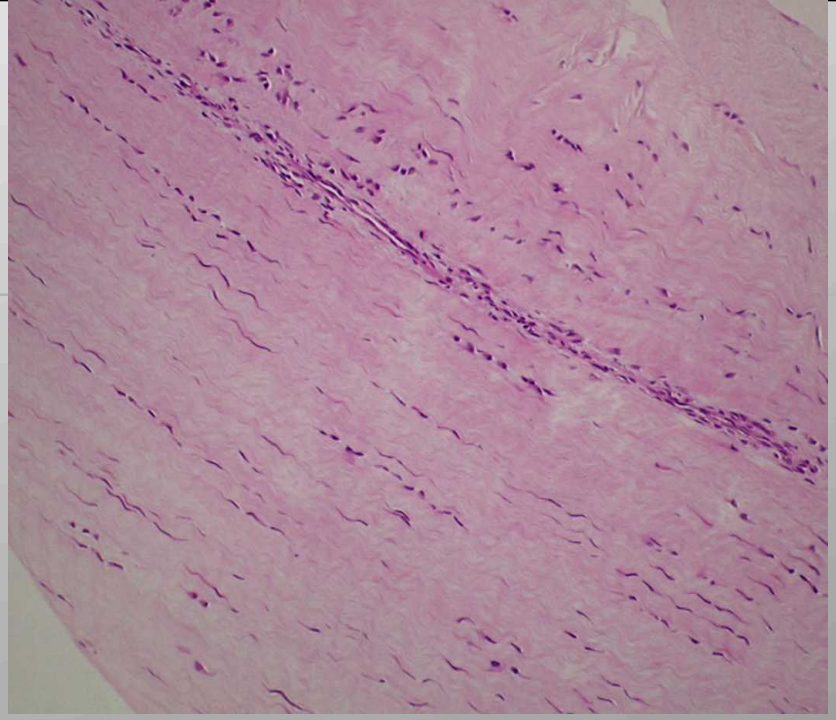

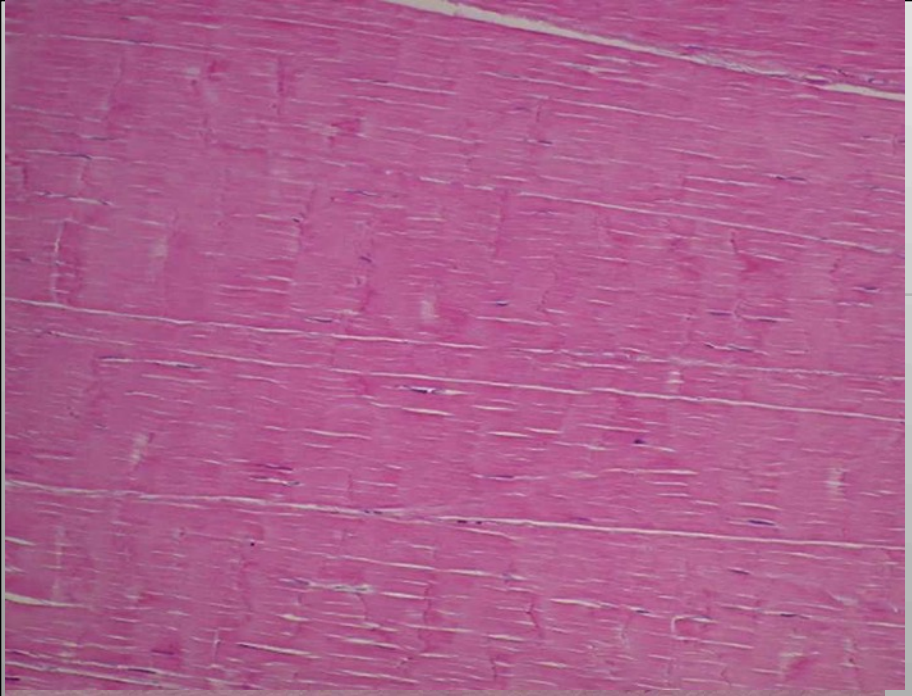

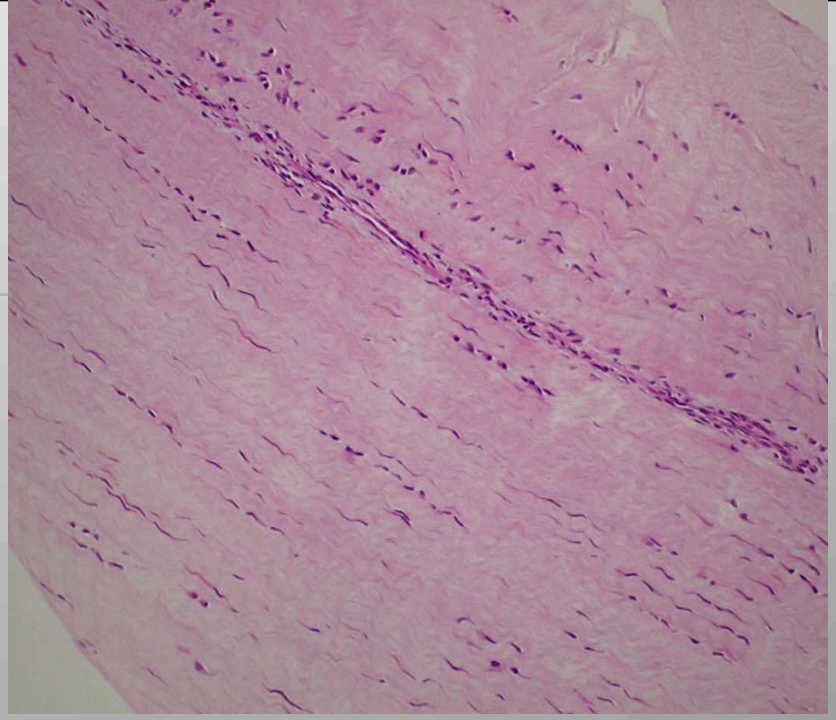

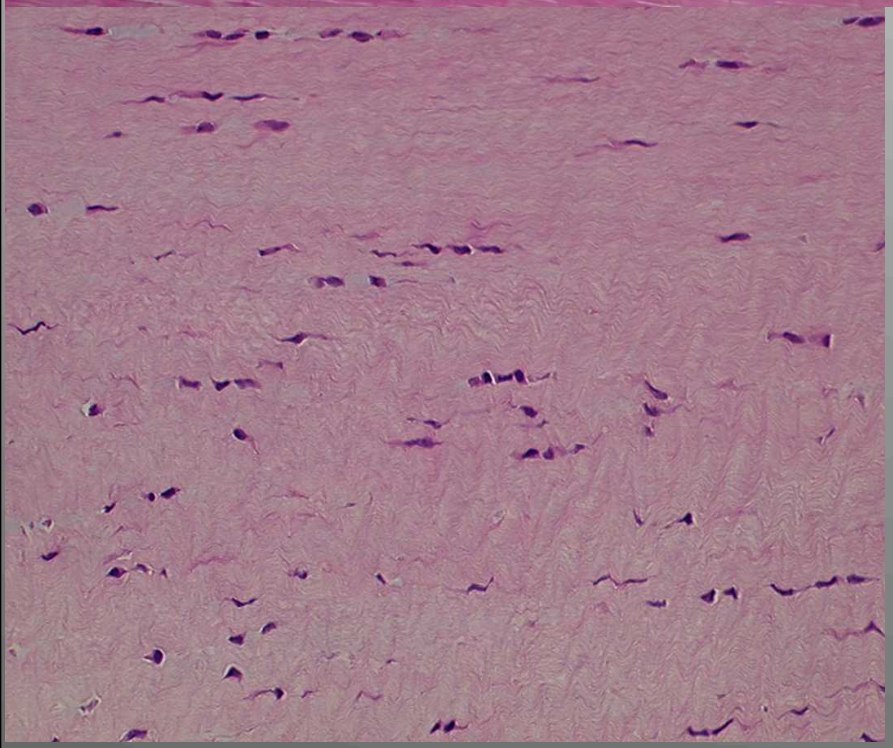

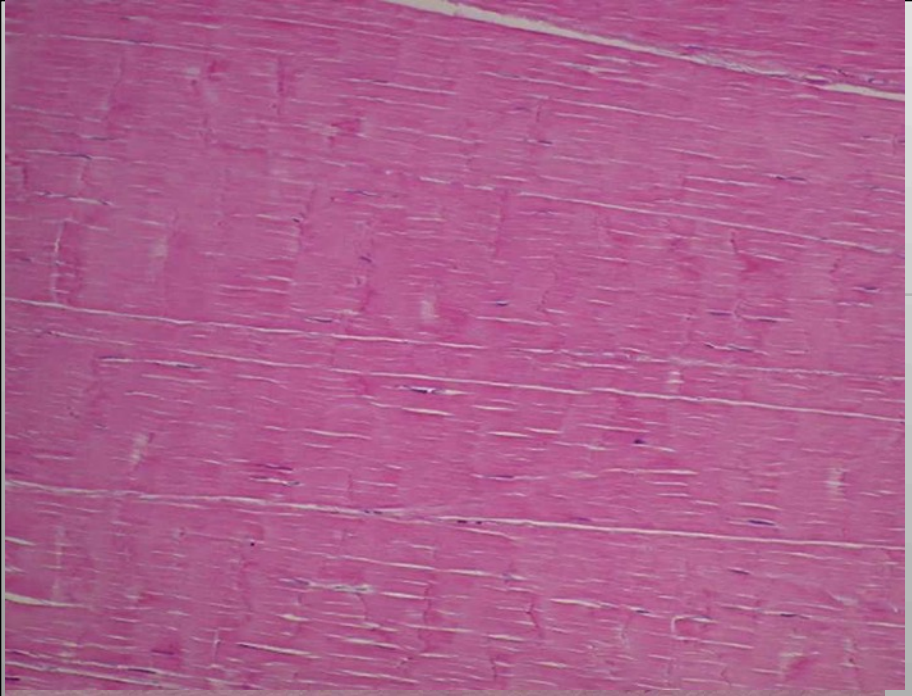

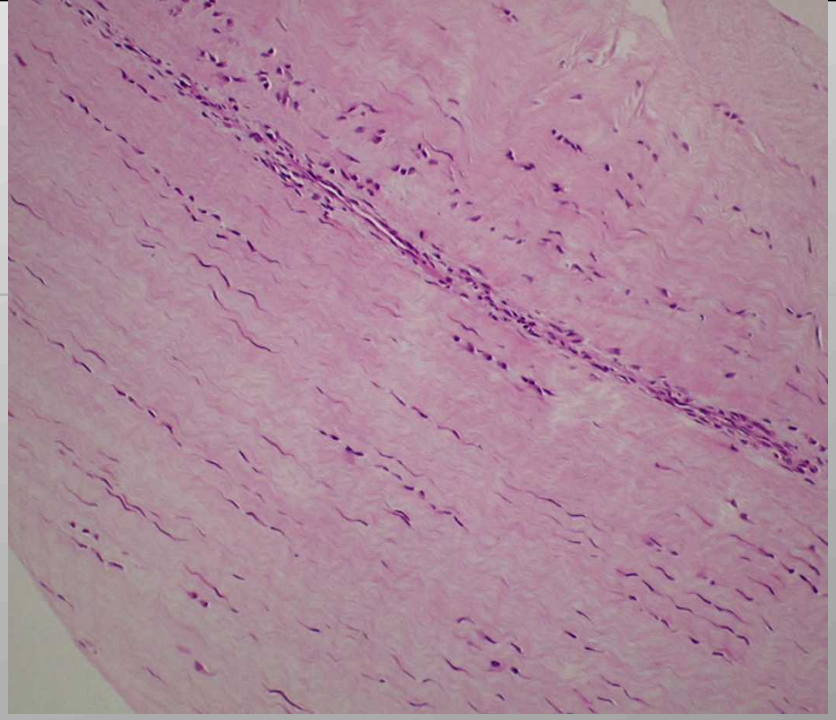

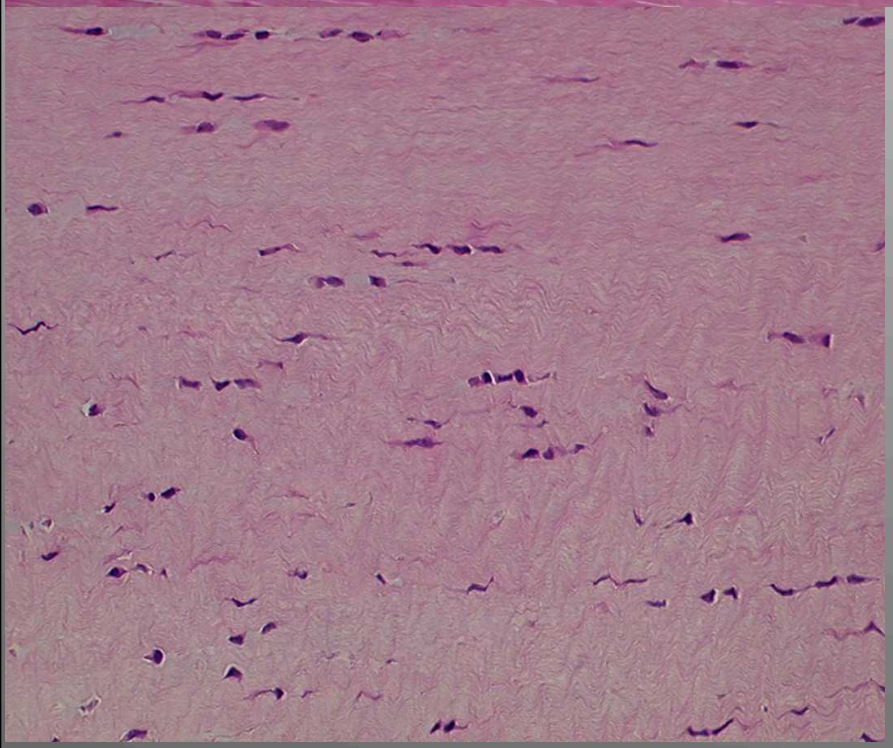

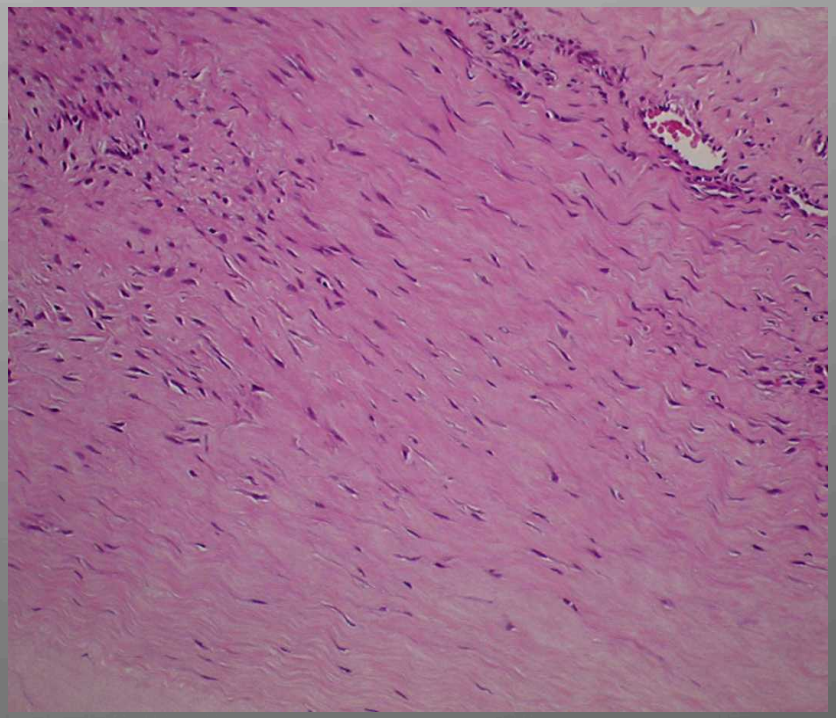

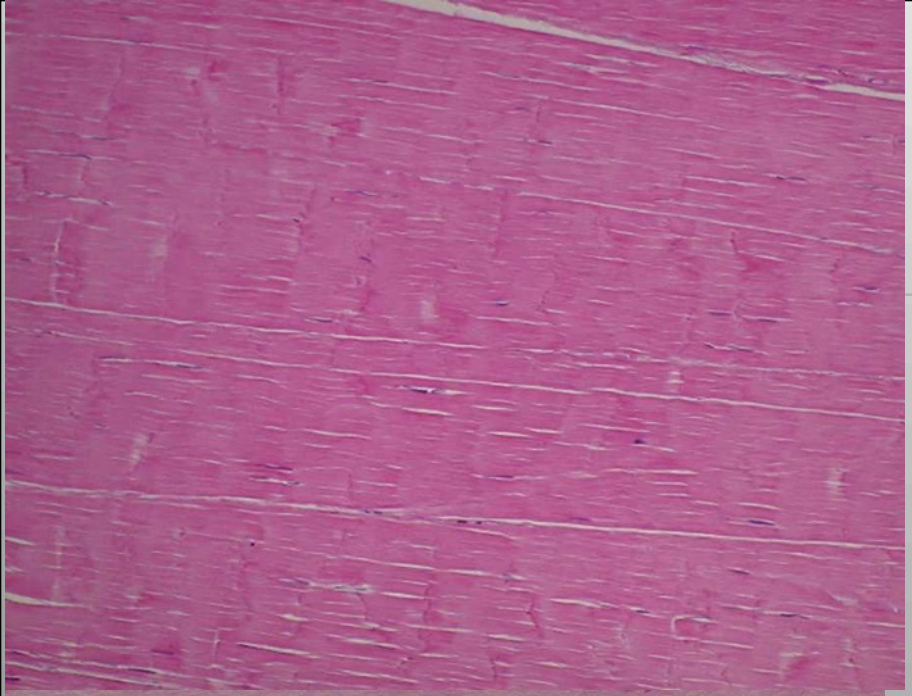

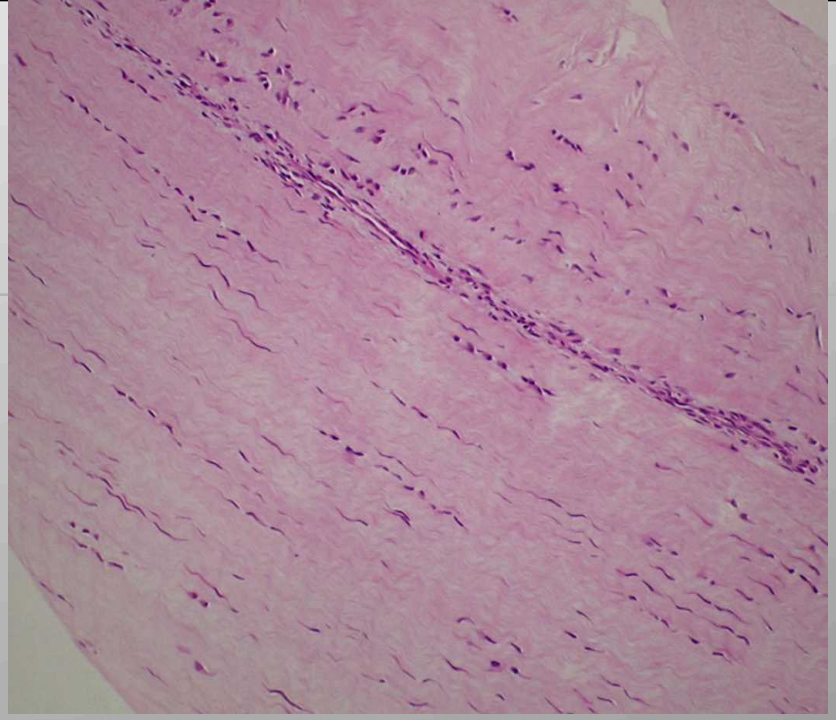

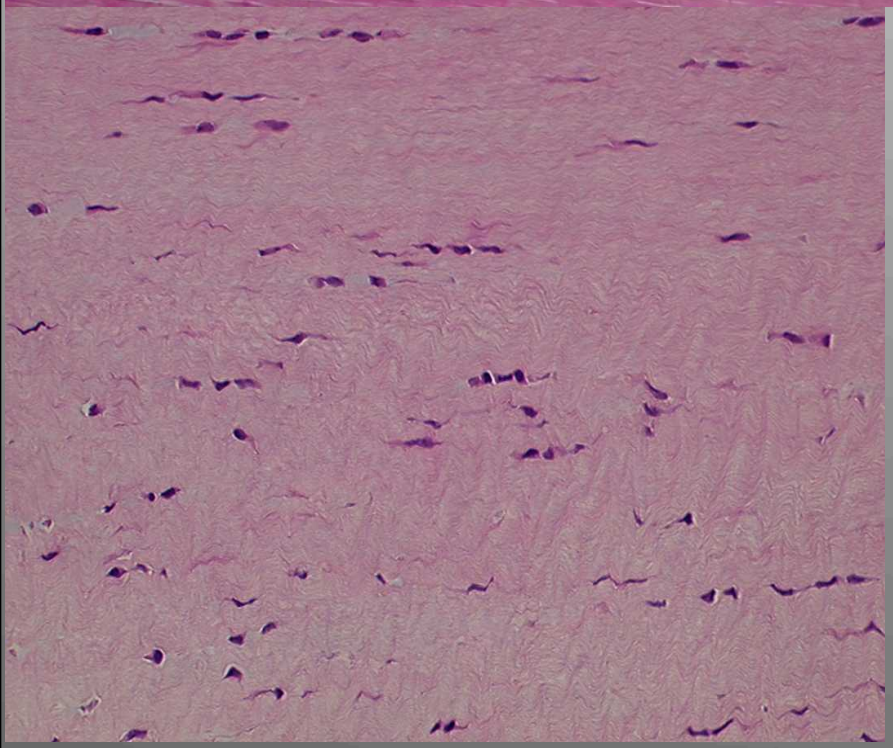

# Nomenklatur

- Ej hälseneinflammation
- Ej tendinit

# Nomenklatur

- Ej hälseneinflammation
- Ej tendinit

Tendinopati (klinisk)

eller

Tendinos (radiologisk)

# Symtom

- Lokal smärta och ömhet
- Morgonstelhet
- Funktionsnedsättning vid:
  - löpning
  - rask promenad
  - trappgång

# Diagnos, Klinik

- Proximala besvär (muskel-sen övergång)
- Mellersta delen

  (2-7 cm proximalt om infästning)
- Distala akillodynia (senans infästning)

# Diagnos, Klinik

- Proximala besvär (muskel-sen övergång)
- Mellersta delen

  (2-7 cm proximalt om infästning)
- Distala akillodynia (senans infästning)

# Radiologiska metoder

- Diagnos- etablerat
- Terapimonitorering – oklart

- Val av metod
  - MRI
  - Ultraljud

# Ultraljud (US)

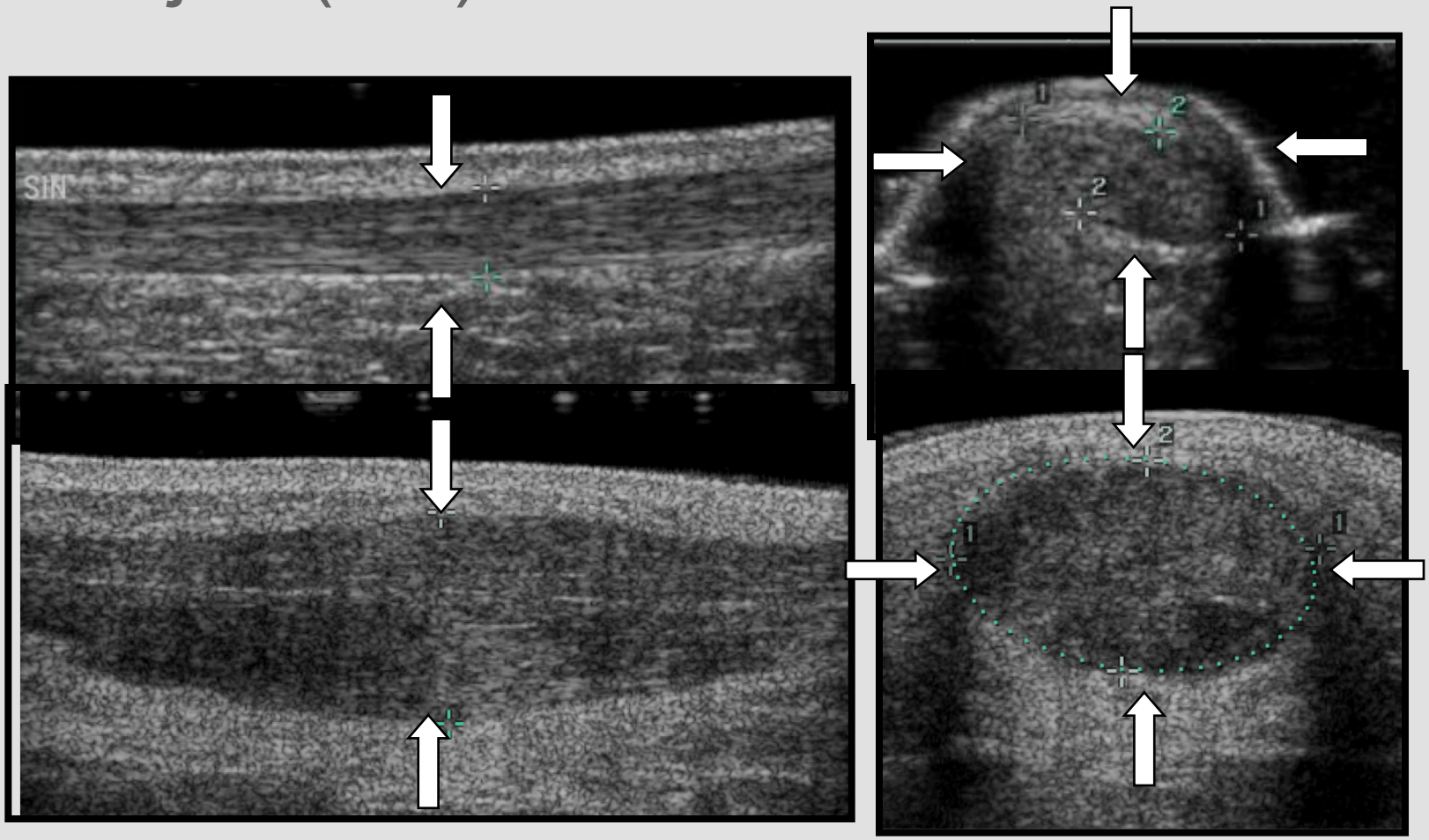

# Ultraljud (US)

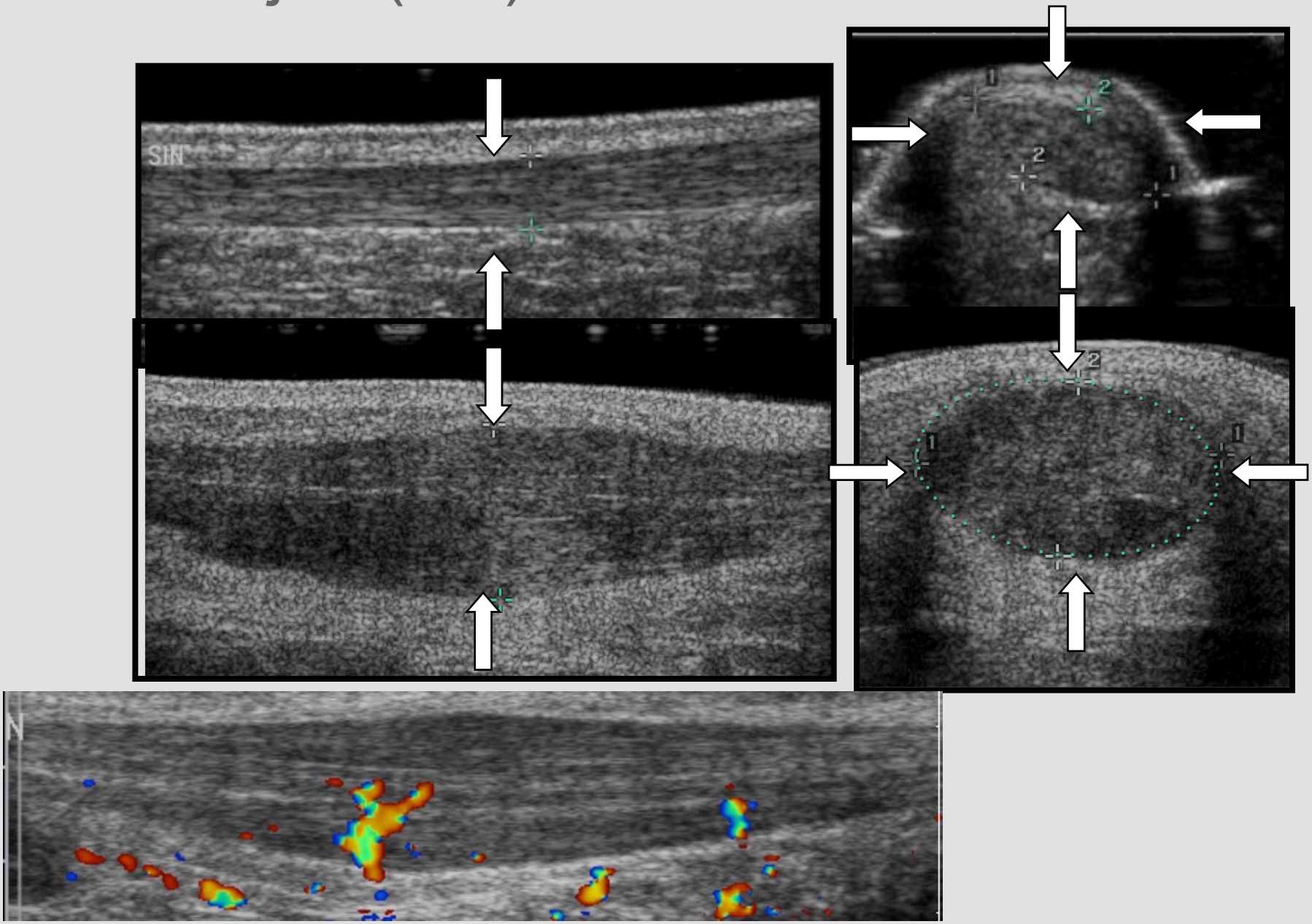

# MRI (Normal)

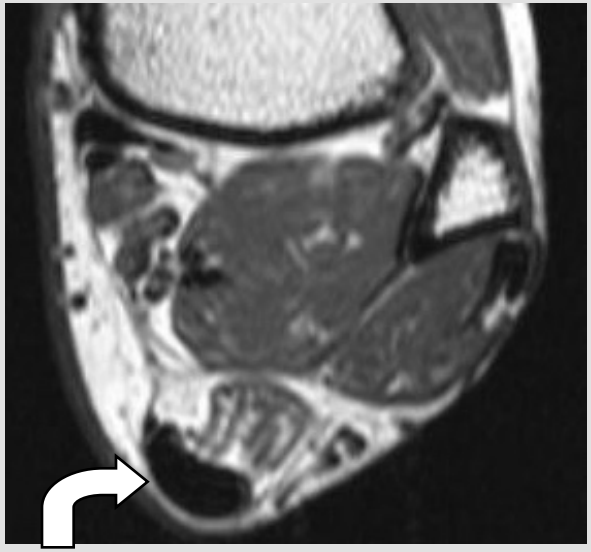

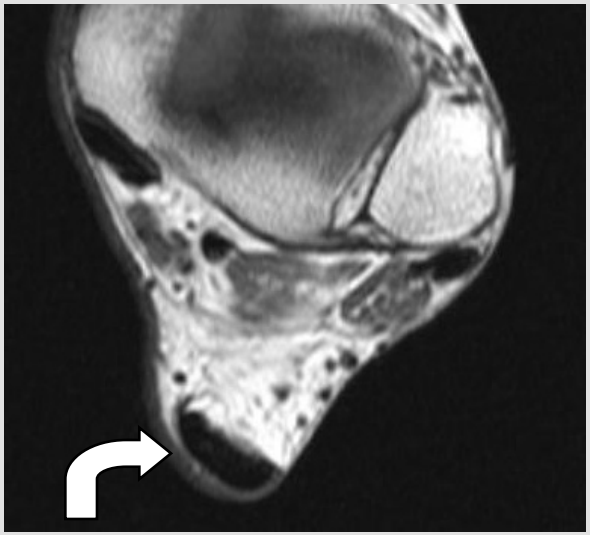

# MRI, tendinos

Utan kontrast

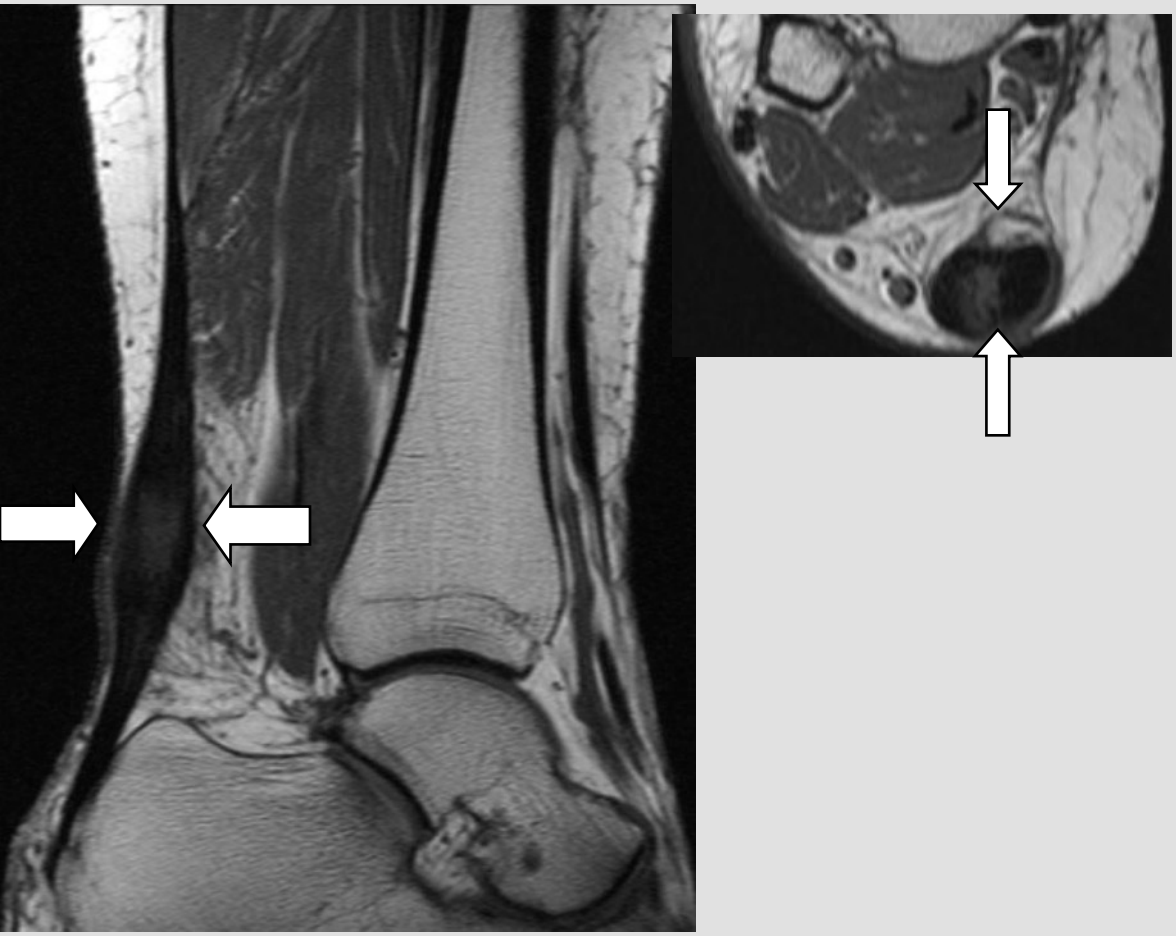

Utan kontrast

# MRI, tendinos

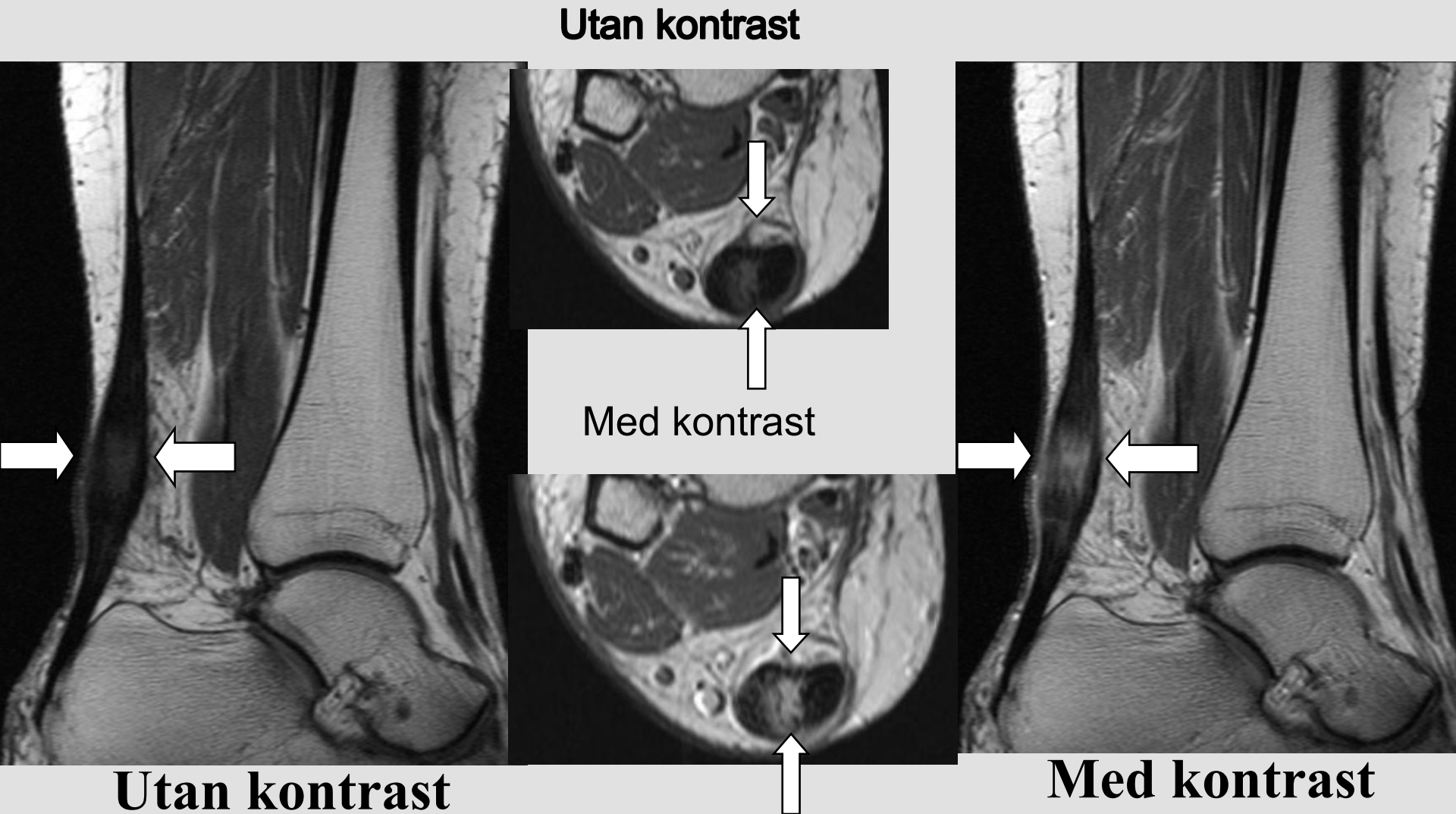

# Statisk & dynamisk MRI

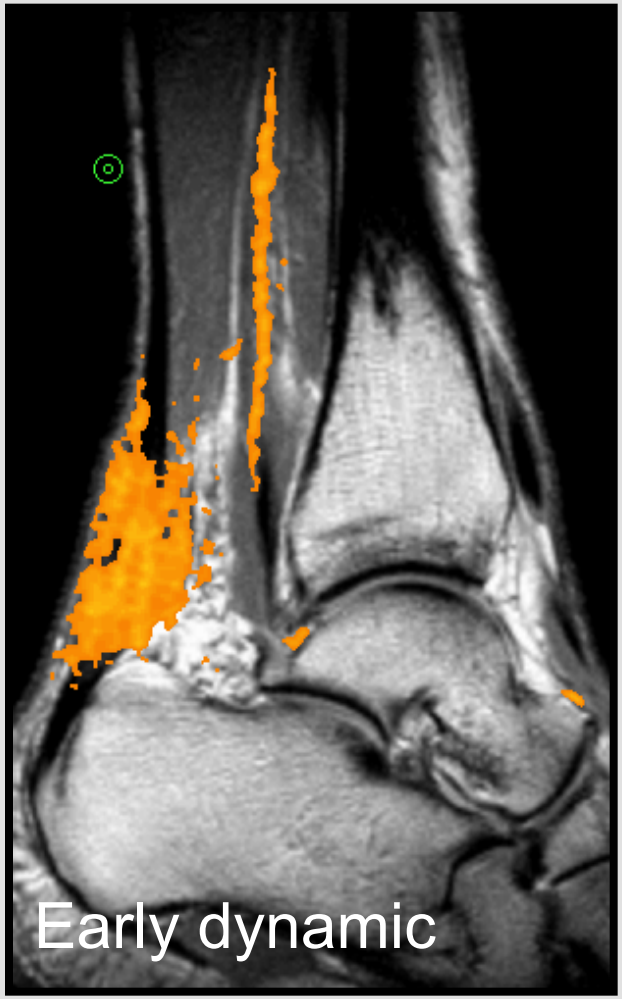

# Behandling

- Konservativ:
  - Vila
  - Anti-inflammatorisk medicinering?
  - Lokala kortisoninjektioner?
- Kirurgisk
- Fysioterapi ”excentrisk vadmuskelträning”
- Intervention:
  - US-ledd sklerosering

# Behandling

- Konservativ:
  - Vila
  - Anti-~~inflammatorisk~~ medicinering?
  - Lokala kortisoninjektioner?
- Kirurgisk
- Fysioterapi ”excentrisk vadmuskelträning”
- Intervention:
  - US-ledd sklerosering

# Behandling

- Konservativ:
  - Vila
  - Anti-inflammatorisk medicinering?
  - Lokala injektioner?
- Kirurgisk
- Fysioterapi ”excentrisk vadmuskelträning”
- Intervention:
  - US-ledd sklerosering

# Behandling

- Konservativ:
  - Vila
  - Anti-inflammatorisk medicinering
  - Lokala steroidinjektioner
- Kirurgisk
- Fysioterapi ”excentrisk vadmuskelträning”
- Intervention:
  - US-ledd sklerosering

# Kirurgi

- Indikation:
  - Misslyckad konservativ behandling
  - Uttalade långvariga symtom med lokal ömhet och svullnad
- Teknik:

  Longitudinell spaltning av senan & excision av tydligt sjuka områden

# Kirurgi

- Indikation:
  - Misslyckad konservativ behandling
  - Uttalade långvariga symtom med lokal ömhet och svullnad
- Teknik:

  Longitudinell spaltning av senan & excision av tydligt sjuka områden

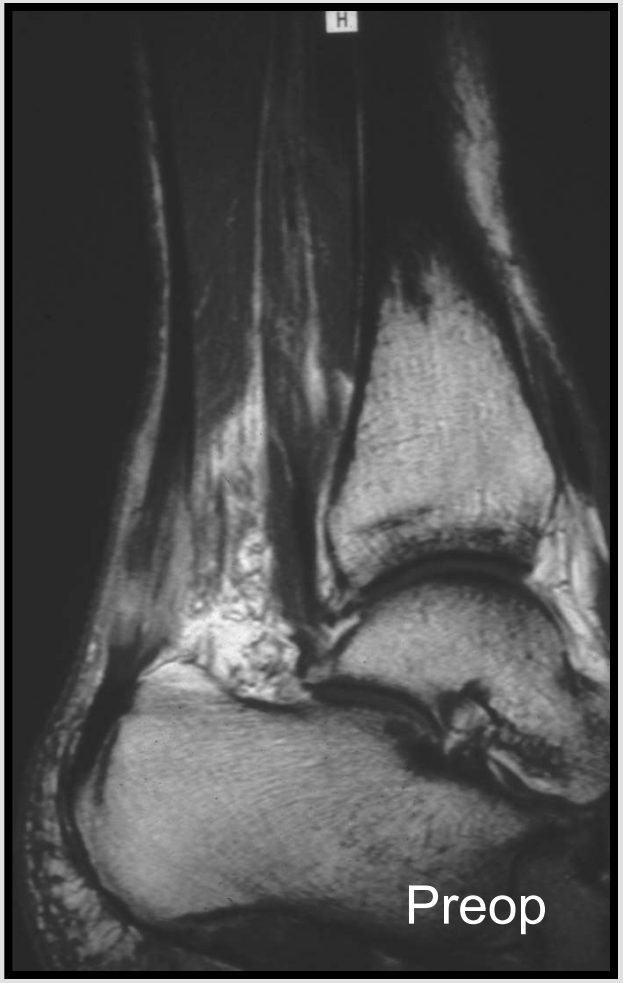
H
Preop

Preop

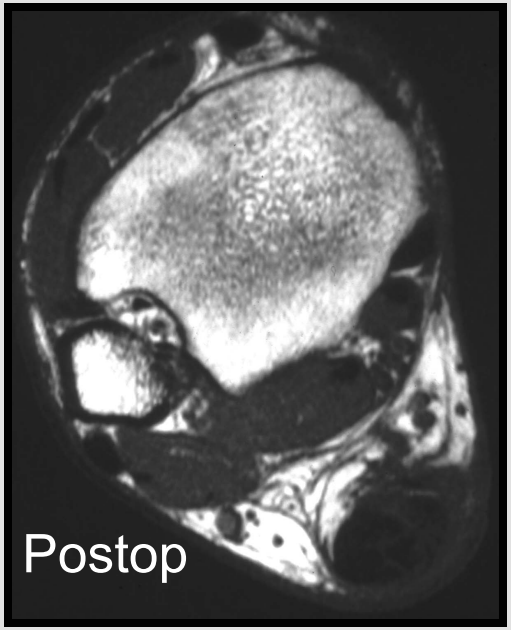
Postop

H
Postop

# Behandling

- Konservativ:
  - Vila
  - Anti-inflammatorisk medicinering
  - Lokala kortisoninjektioner
- Kirurgisk
- Fysioterapi ”excentrisk vadmuskelträning”
- Intervention:
  - US-ledd sklerosering

# Excentrisk vadmuskelträning*

- Excentrisk belastning med rakt och böjt knä, med 3 set och 15 repetitioner, två gånger dagligen i 3 månader
- Ökad belastning med ryggsäck var tillåten till smärtgränsen

**Umeås modell (Alfredson et al )*

# Excentrisk vadmuskelträning*

- Excentrisk belastning med rakt och böjt knä, med 3 set och 15 repetitioner, två gånger dagligen i 3 månader
- Ökad belastning med ryggsäck var tillåten till smärtgränsen

**Umeås modell (Alfredson et al )*

**Shalabi et al, AJSM 42 (2004), 269-276*
**Shalabi et al, skeletal radiol (2009)*

Före träning

Efter träning

# Behandling

- Konservativ:
  - Vila
  - Anti-inflammatorisk medicinering
  - Lokala kortisoninjektioner
- Kirurgisk
- Fysioterapi ”excentrisk vadmuskelträning”
- Intervention:
  - US-ledd sklerosering

# Ultraljudsvägledd sklerosering av hälsena

- Ultraljudsundersökning med färgdoppler visar inväxt av blodkärl och nervvävnad
- Det finns samband mellan smärta och nerv/kärlinväxt
- Utförande:
  - ca 2 ml scleroserande medel, Aethoxysklerol 10 mg/ml mot blodkärlens inträde i senan
  - Behandling kan ofta upprepas, upp till 4 ggr
  - Behandlingseffekten kommer successivt under 6-8 v
  - Goda resultat, ca 80% besvärsfria och nöjda patienter*

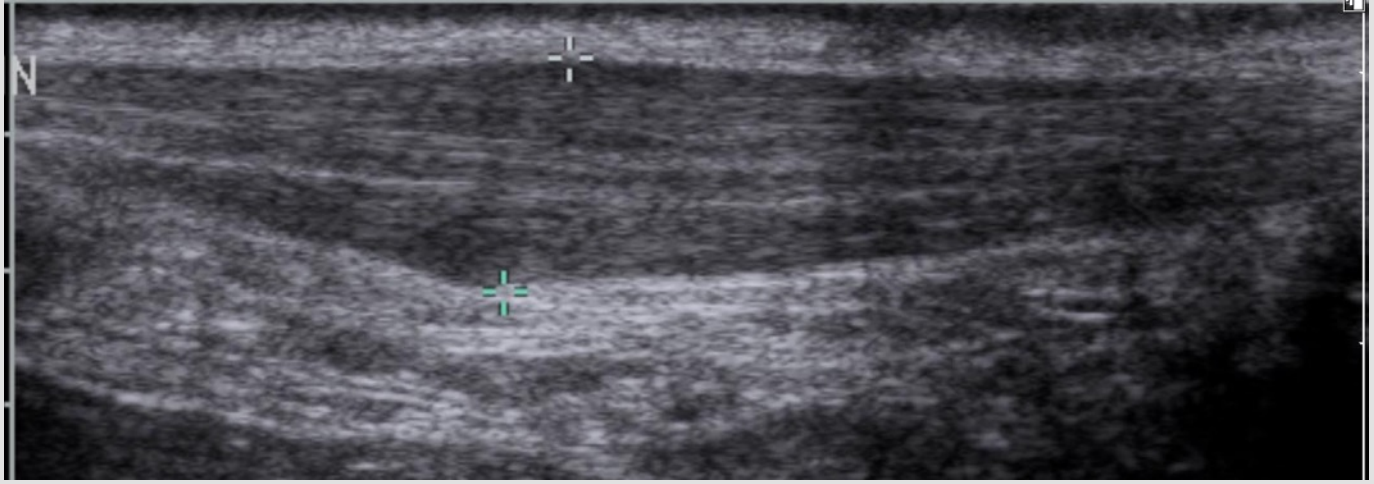
N

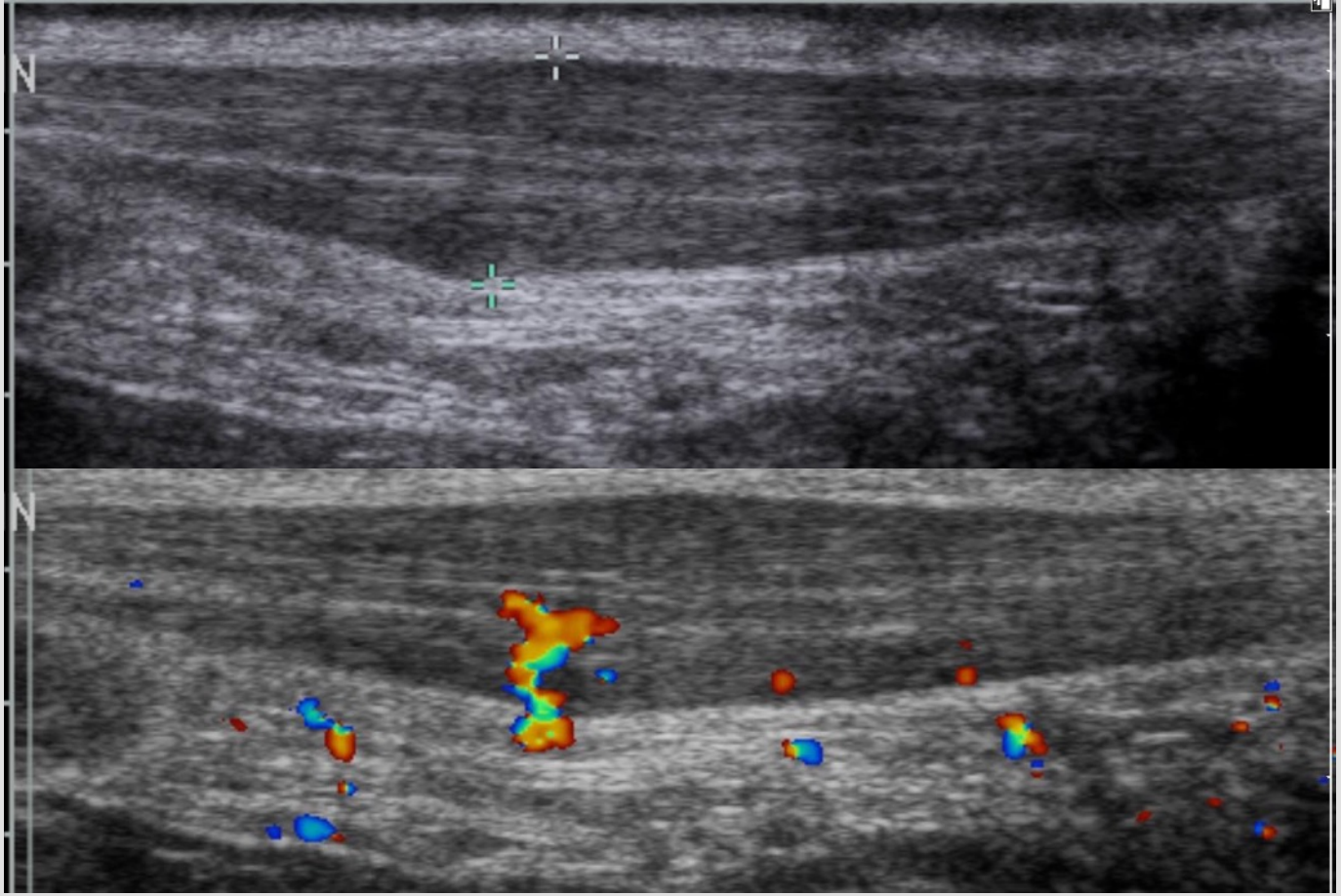


Före sklerosering

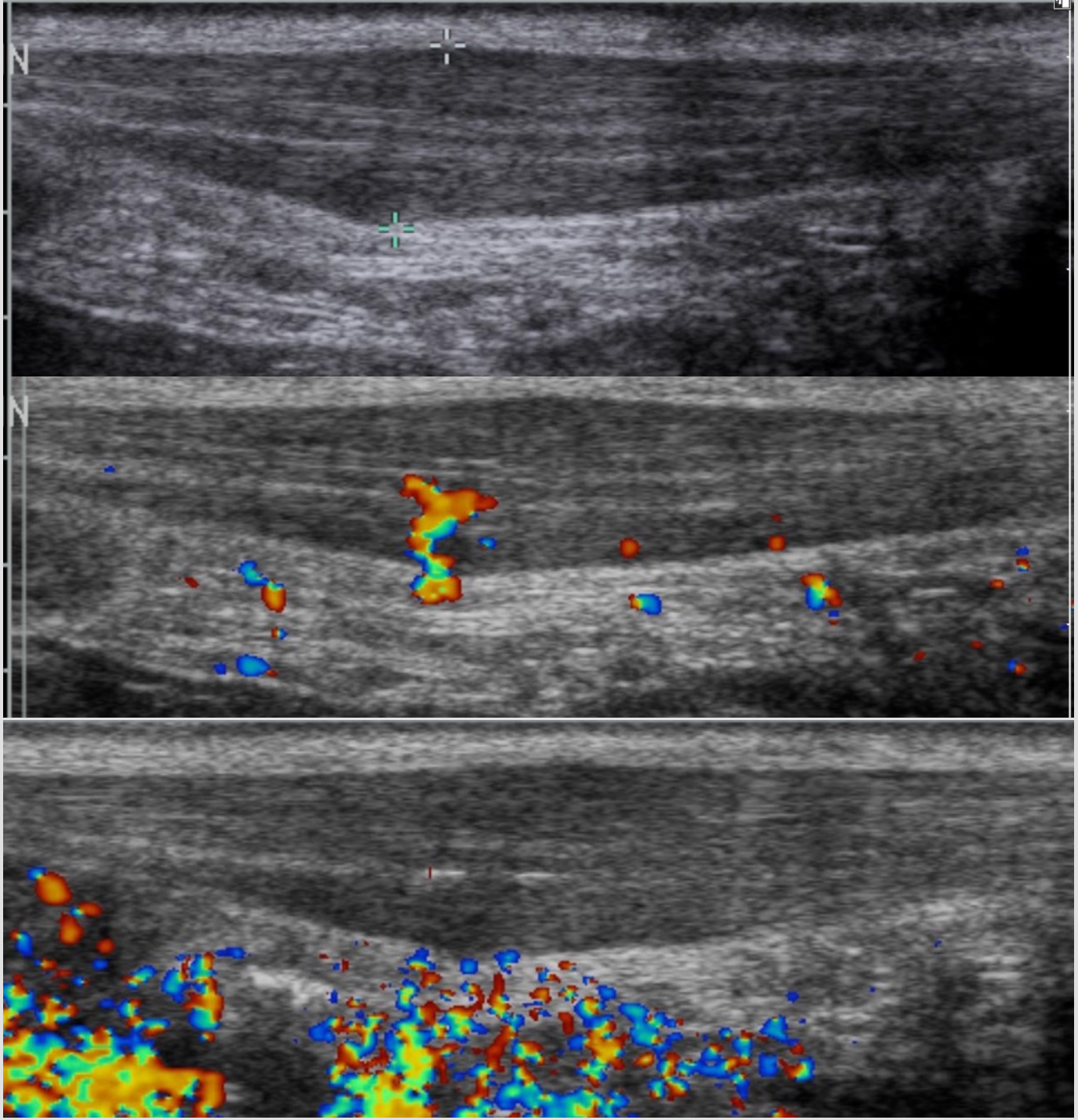


Före sklerosering

Efter sklerosering

# Achillesbursit

Akillesbursit/Bursitis calcanei: Akillessenans insertion i calcaneus omges av två bursor:

- Subkutant (tryck från olämpliga skor)
- Retrocalcaneara bursan/Haglunds deformitet (mellan senan och bakre delen av calcaneus, från prominent övre bakre hörn av calcaneus)

# Subkutan Akillesbursit

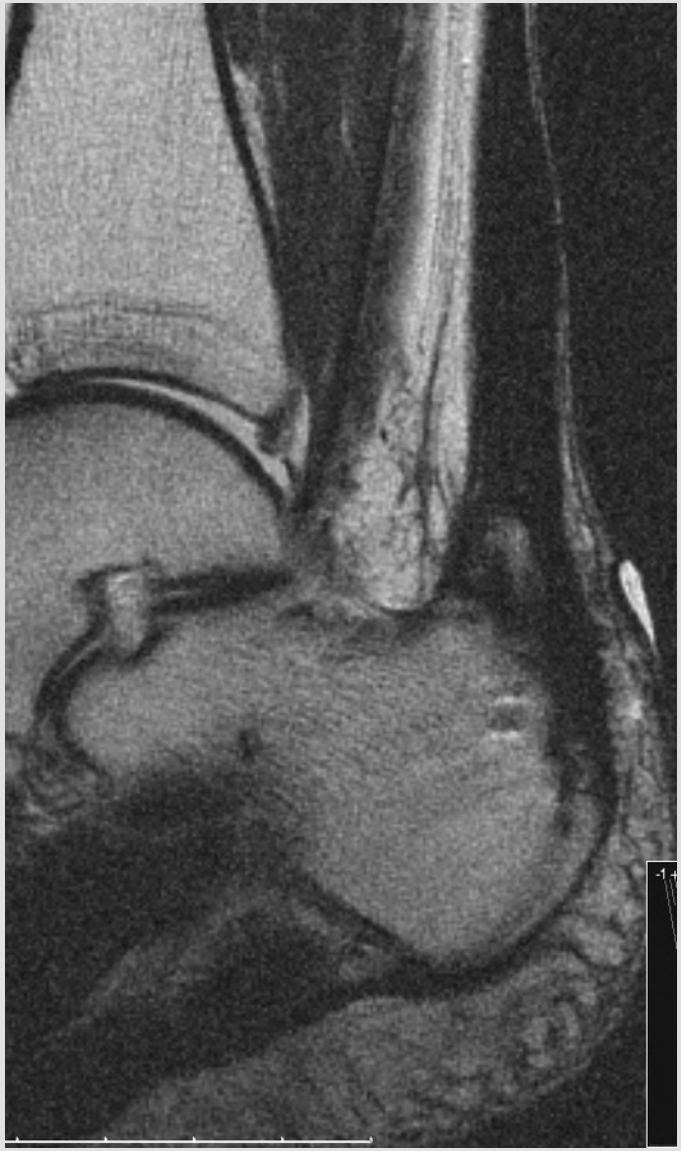

# Subkutan Akillesbursit

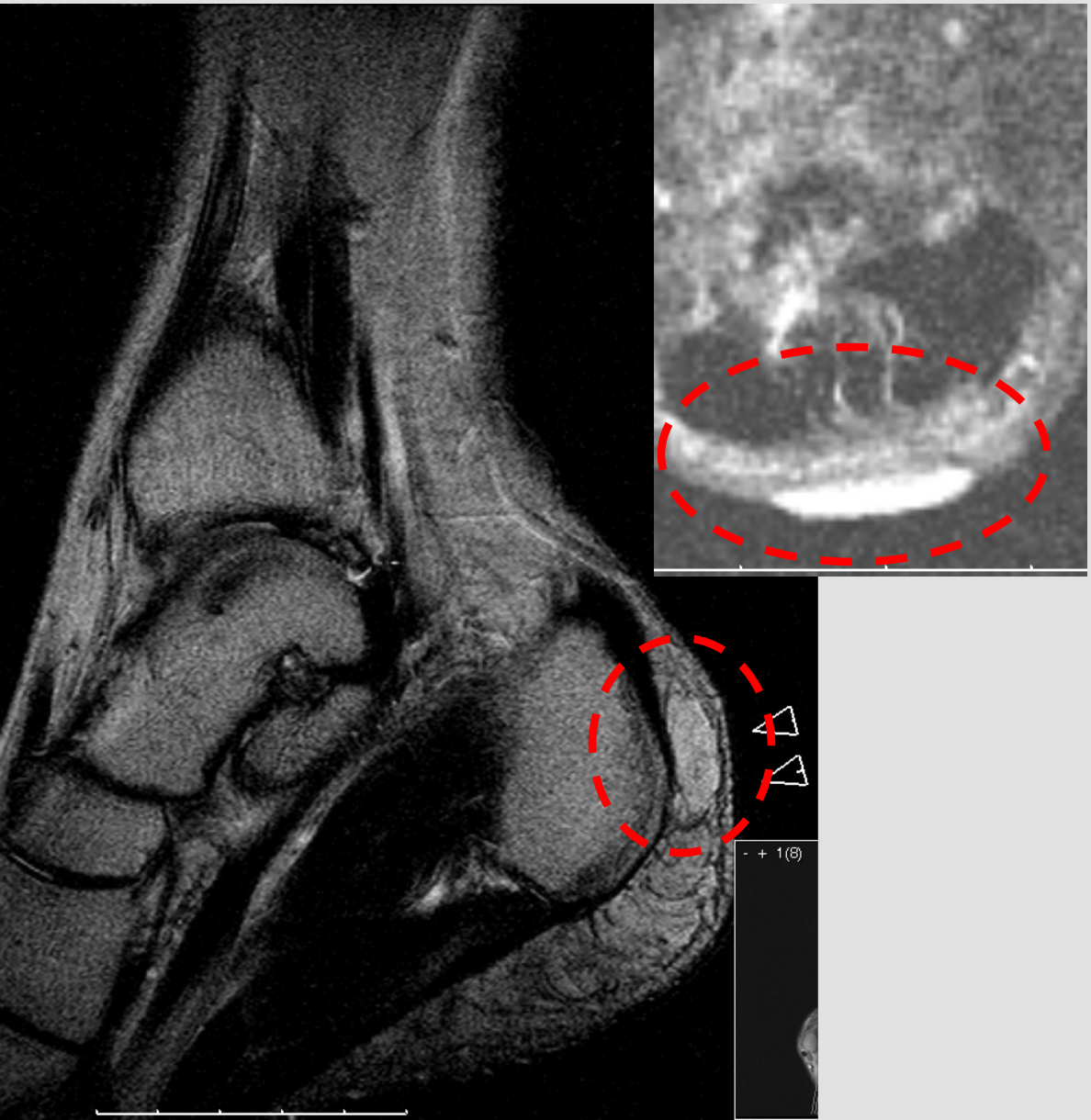


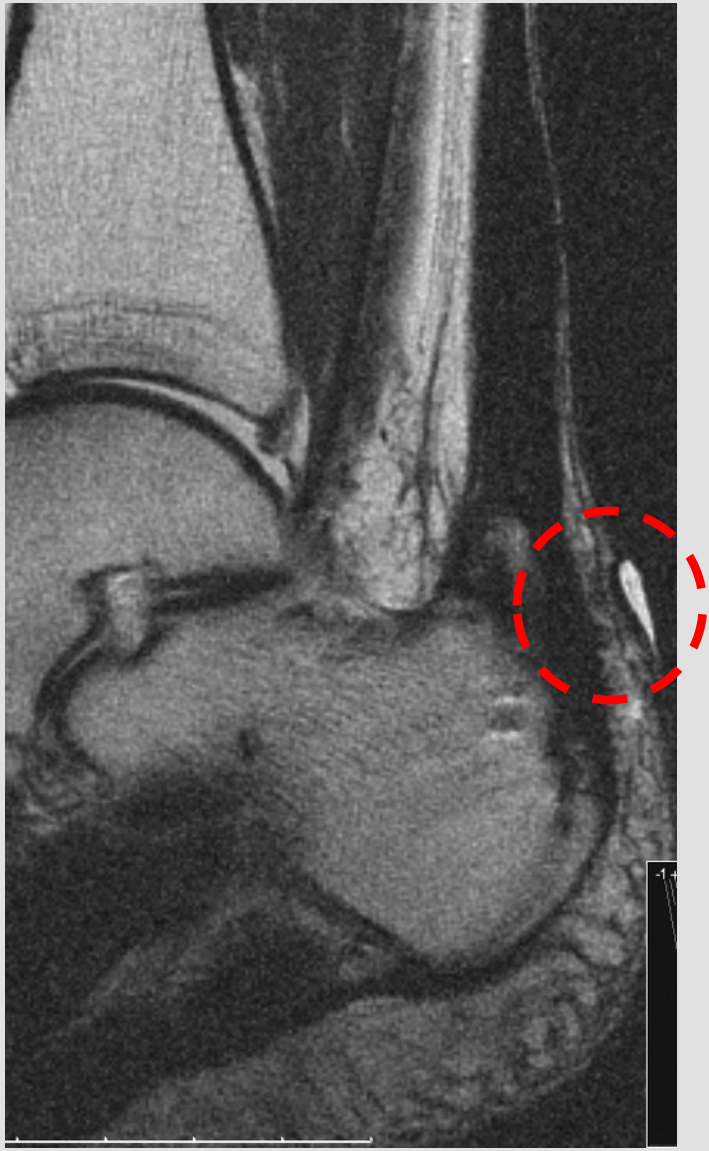

# Haglunds deformitet med retrocalcaneara bursan

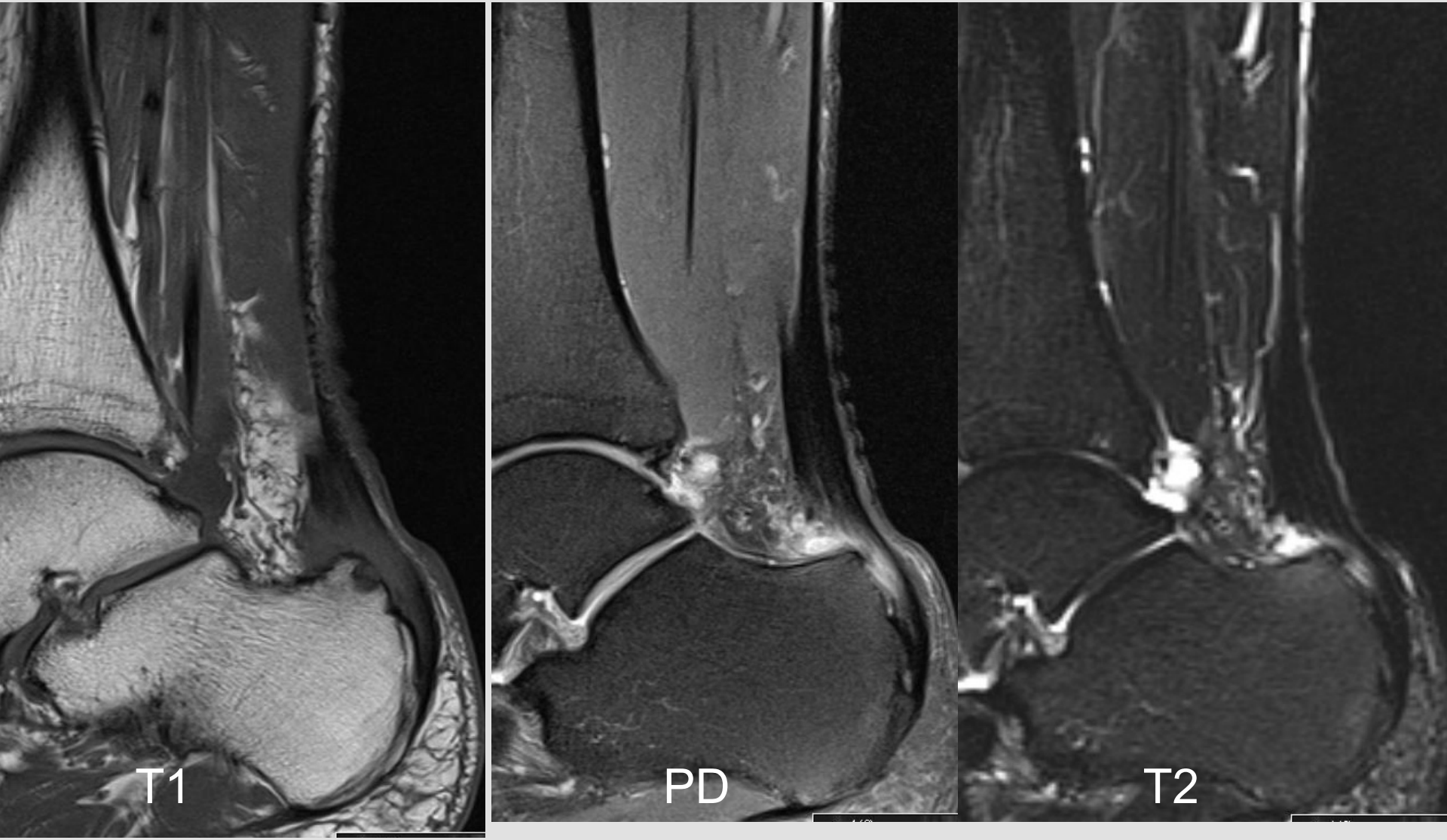

# Haglunds deformitet med retrocalcaneara bursan

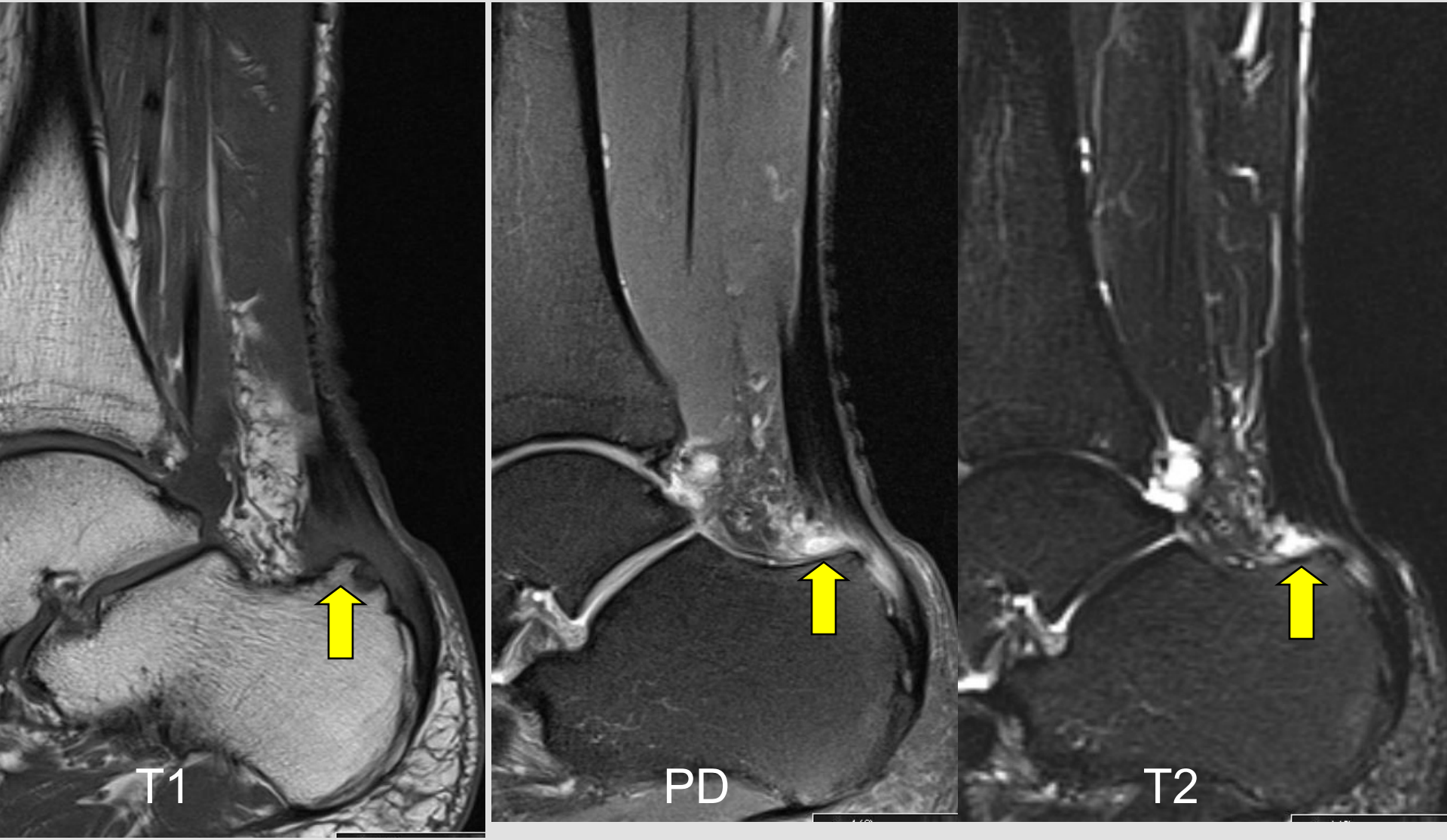

# Haglunds deformitet med retrocalcaneara bursan

# Haglunds deformitet med retrocalcaneara bursan

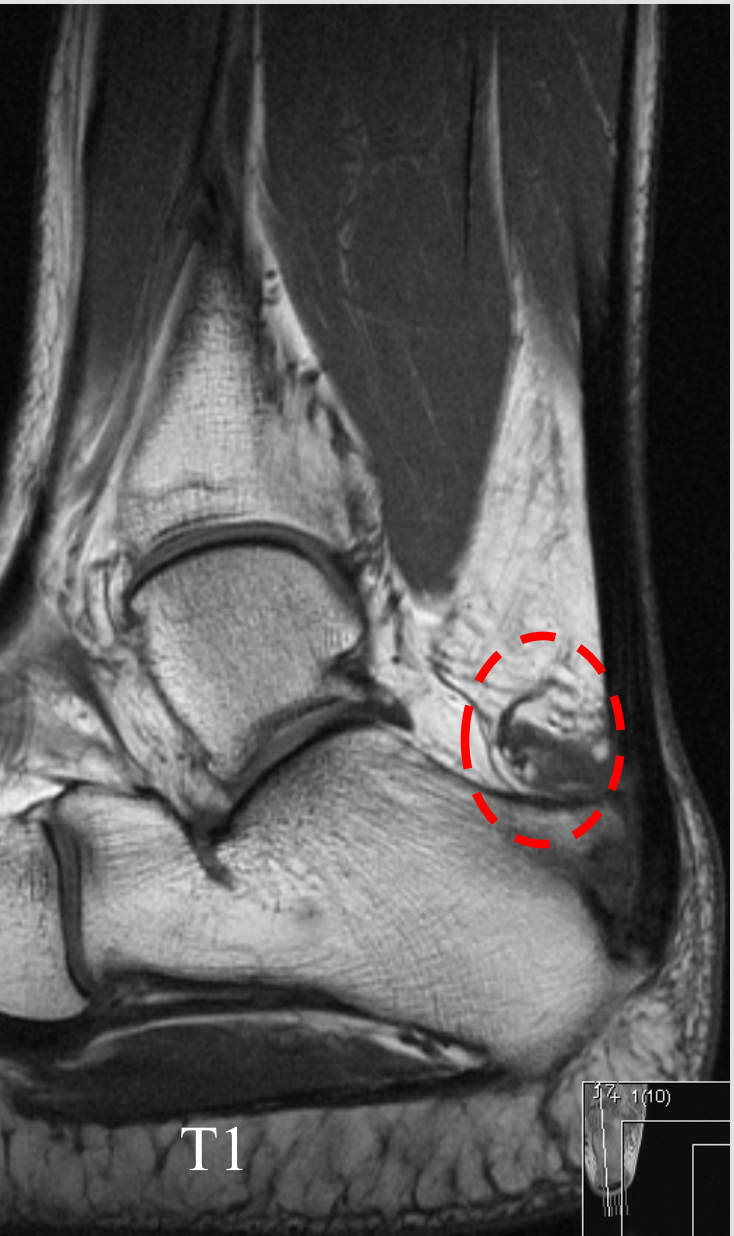

# Hälseneruptur

- Orsaker:
  - Akut överbelastning av hälsenan
  - Majoriteten av hälseneruptur er sker under idrott
  - Typfallet är otränade medelålders män som får rupturen under tennis- eller badmintonspel

# Hälseneruptur

- Orsaker:
  - Akut överbelastning av hälsenan
  - Majoriteten av hälseneruptur er sker under idrott
  - Typfallet är otränade medelålders män som får rupturen under tennis- eller badmintonspel
- Symptom:
  - En smärtsam tydlig knäpp i samband med bristningen
  - Vid total ruptur är det omöjligt att gå normalt på foten eller stå på tå

# Hälseneruptur

- Orsaker:
  - Akut överbelastning av hälsenan
  - Majoriteten av hälsenerupturer sker under idrott
  - Typfallet är otränade medelålders män som får rupturen under tennis- eller badmintonspel
- Symptom:
  - En smärtsam tydlig knäpp i samband med bristningen
  - Vid total ruptur är det omöjligt att gå normalt på foten eller stå på tå
- Status:
  - Distinkt ömhet över skadan (som ofta sitter 2-6 cm ovan senfästet i hälbenet)
  - I en del fall kan ett hak/en grop palperas

# Hälseneruptur

- Status:
  - Distinkt ömhet över skadan (som ofta sitter 2-6 cm ovan senfästet i hälbenet)
  - I en del fall kan ett hak/en grop palperas
  - Kan ej gå på tå på den engagerade sidan

# Hälseneruptur

- Status:
  - *Thompsons test* positiv:

    Pat i bukläge, man komprimerar vadmuskulaturen från sida till sida.

    Vid positiv test sker ingen medrörelse utav foten- vid total ruptur.

    Jämför med friska sidan!

# Distal hälseneruptur

# Distal hälseneruptur

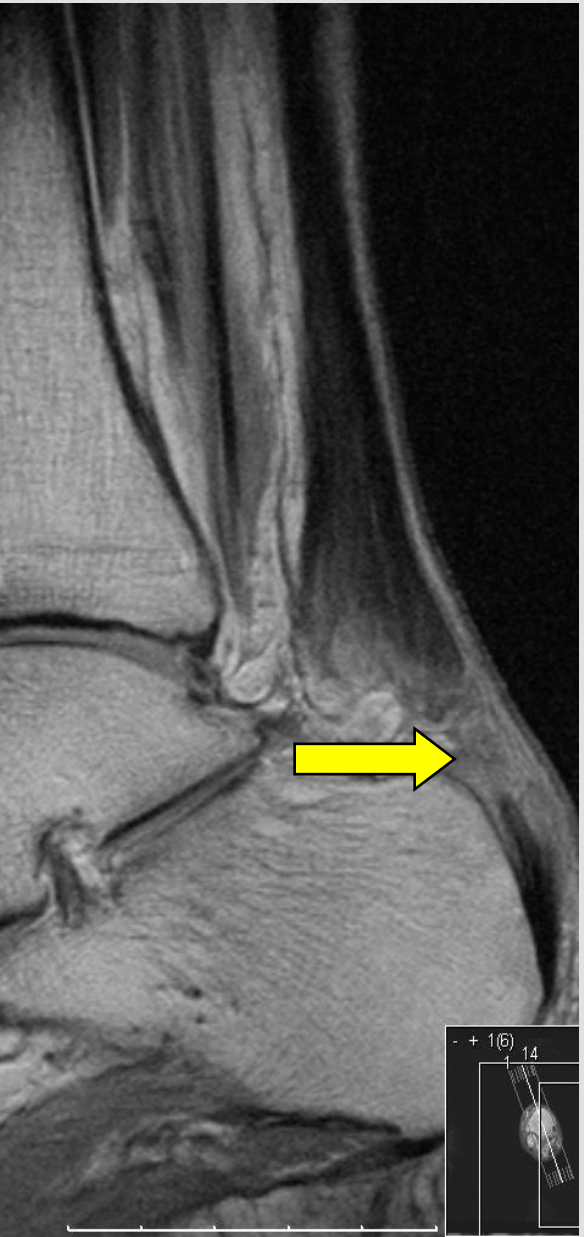


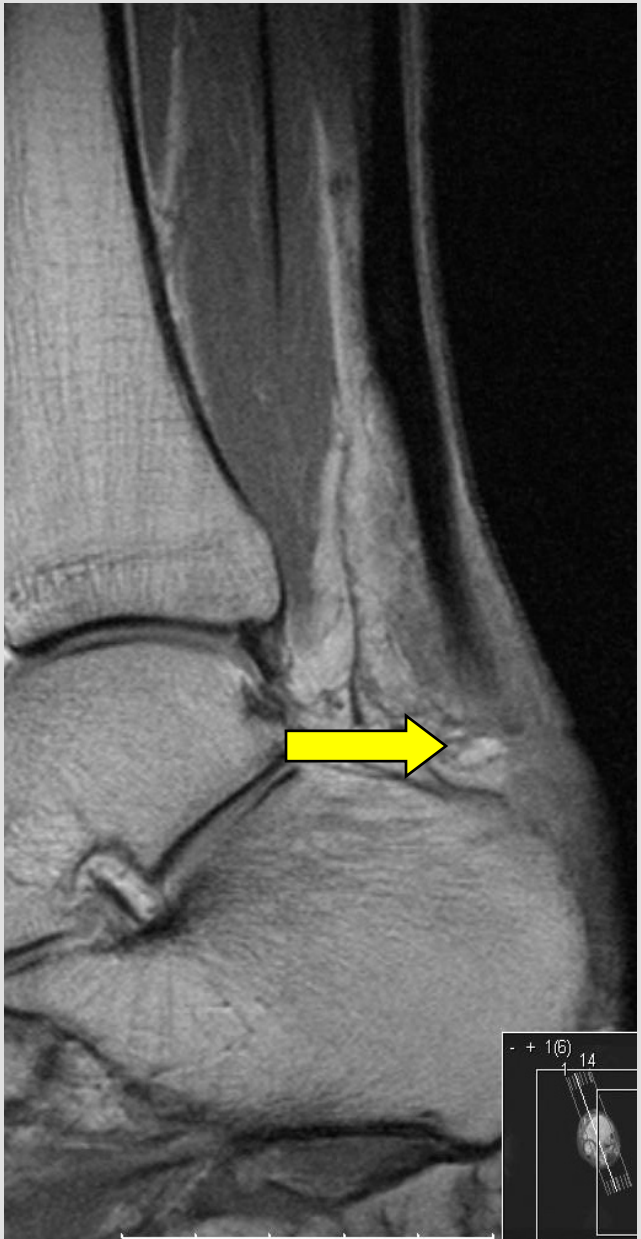


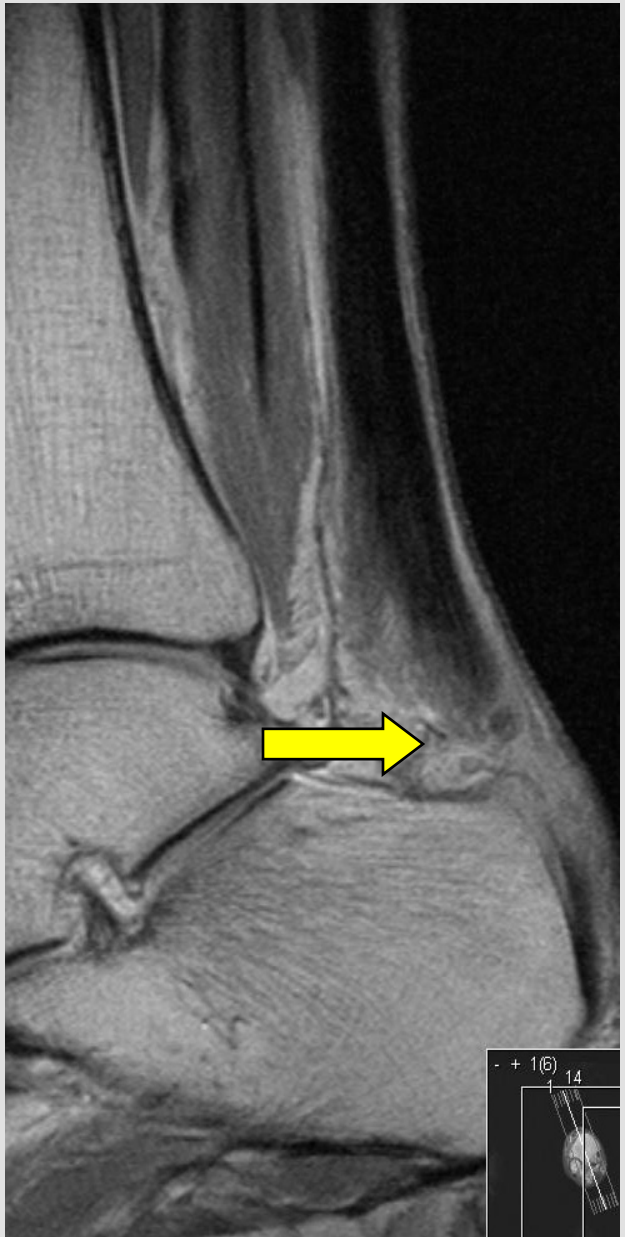

- + 1(6)
1
35

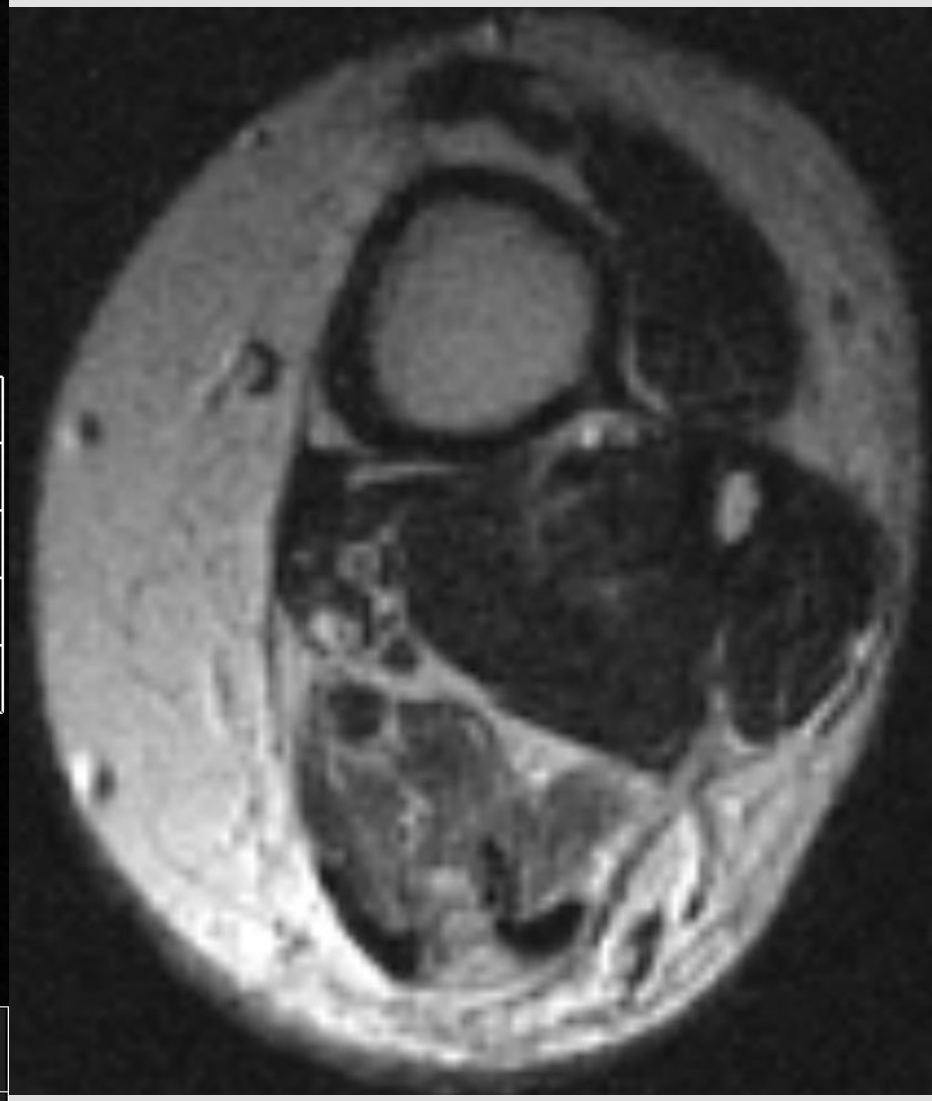

# Hälseneruptur

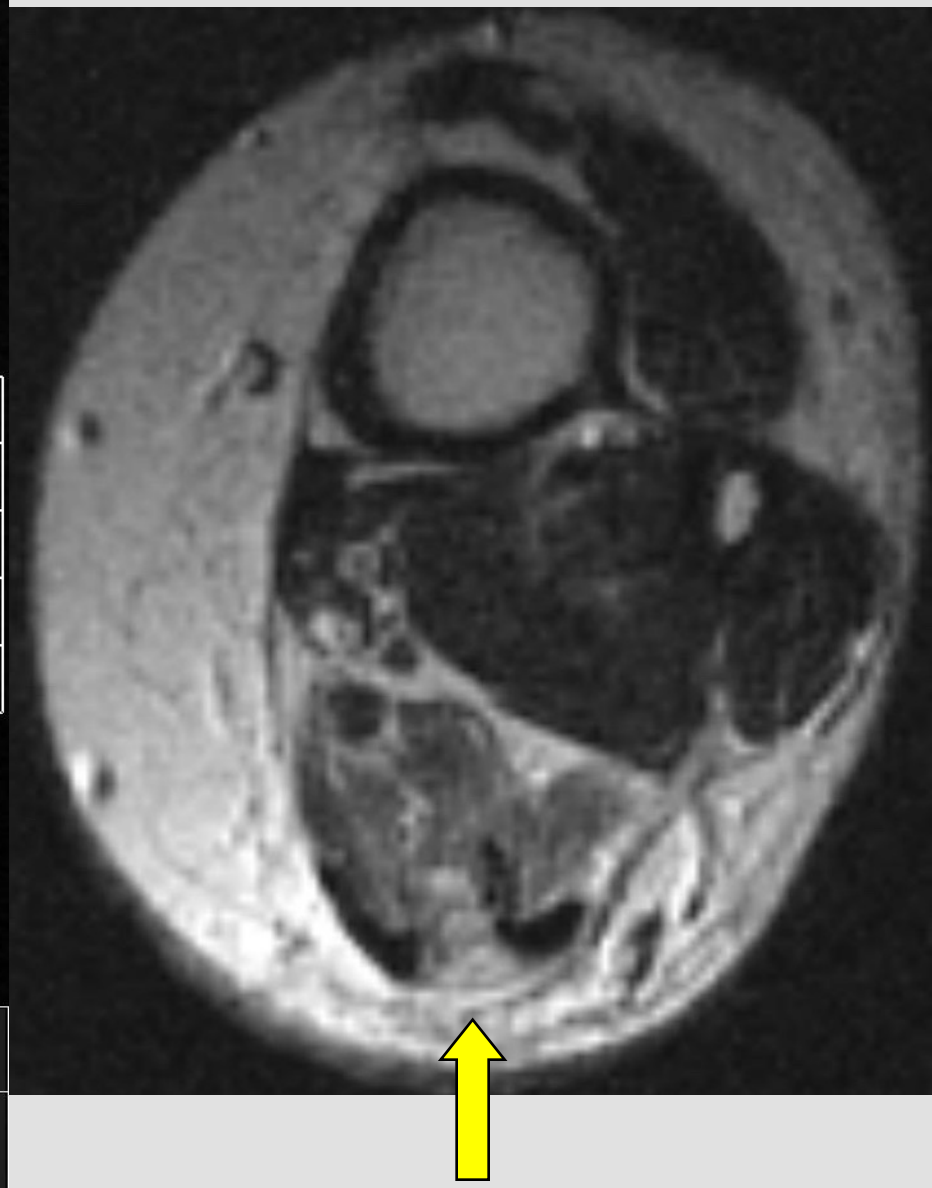

38 årig kvinna som op för hälseneruptur tidigare.
Nytt trauma under innebandy träning

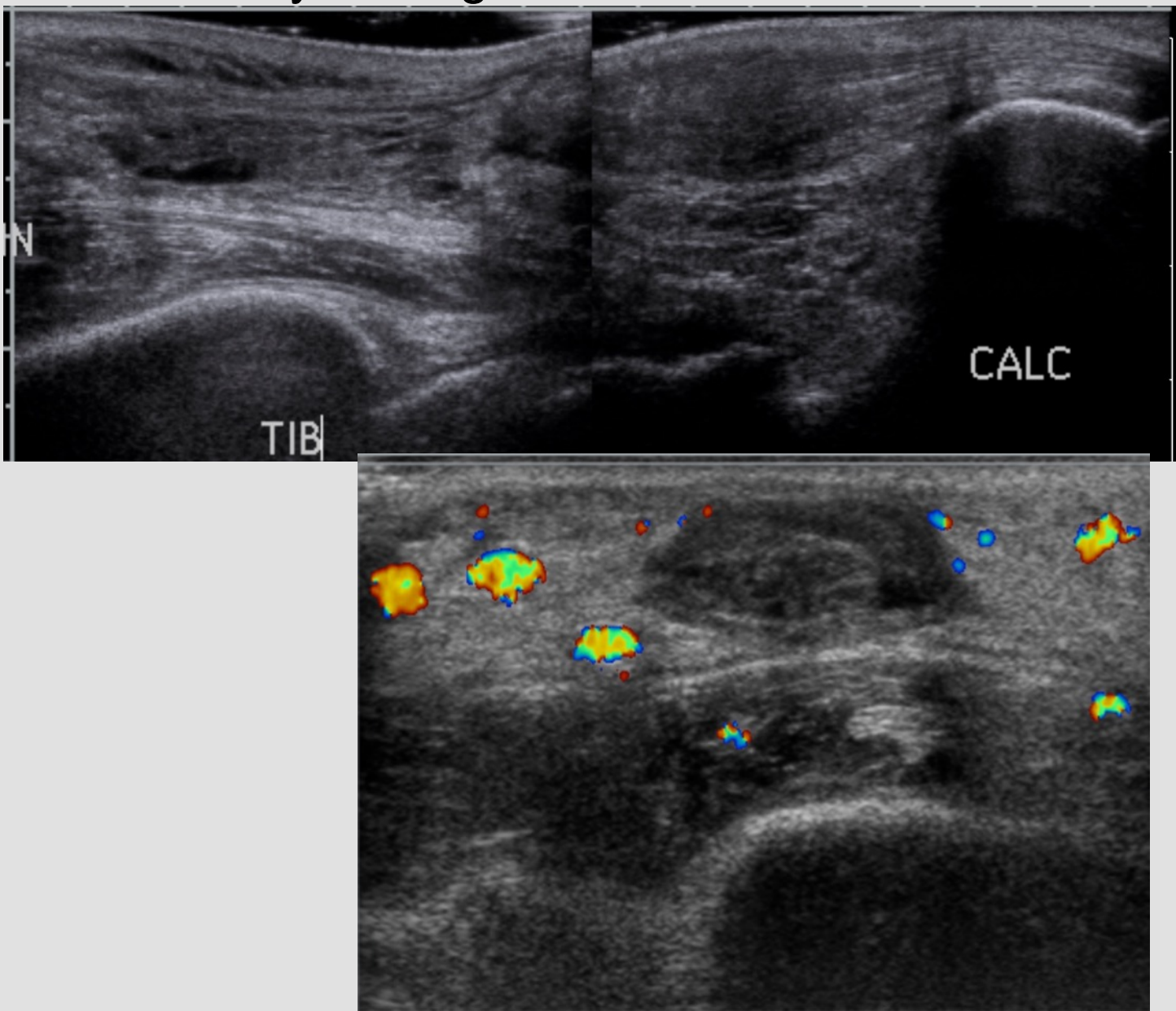

# Re-ruptur

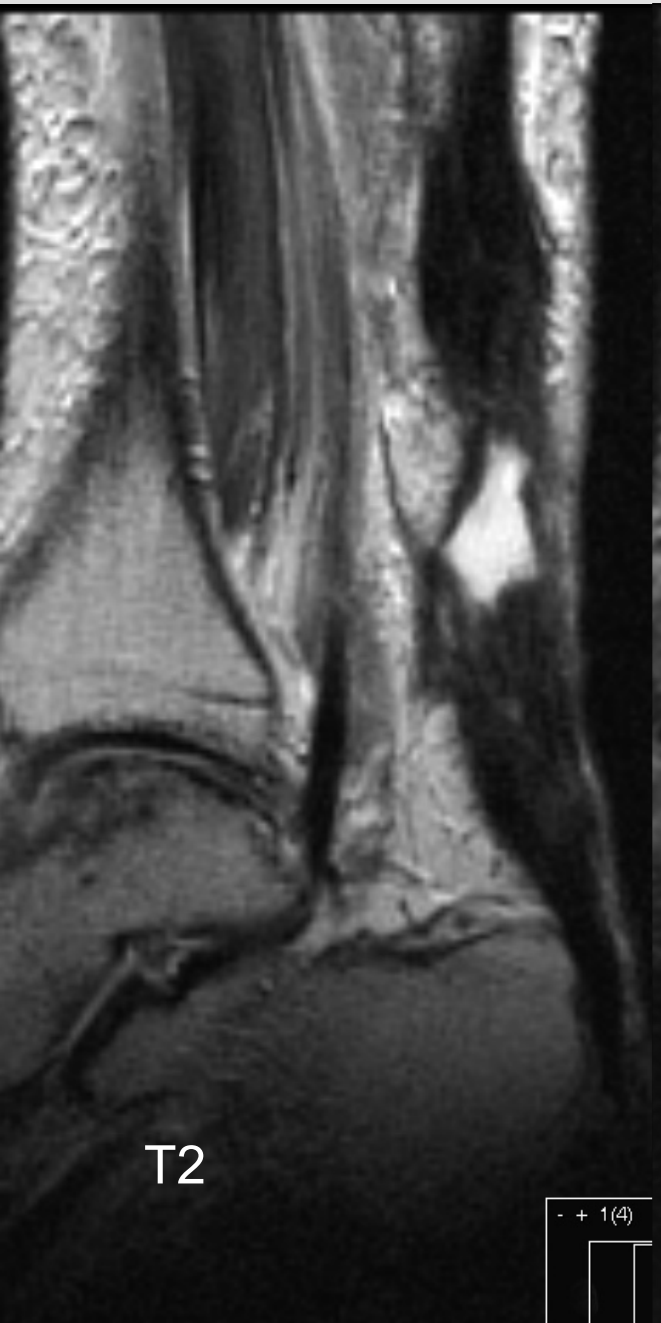


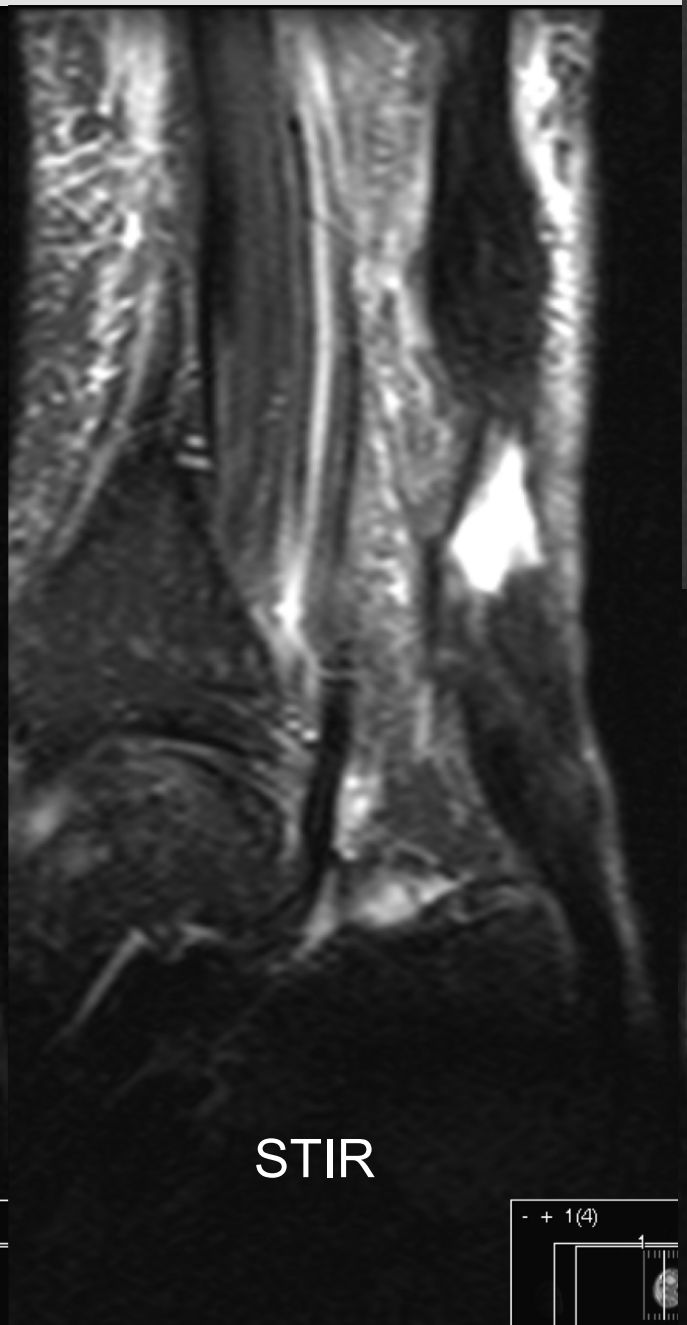


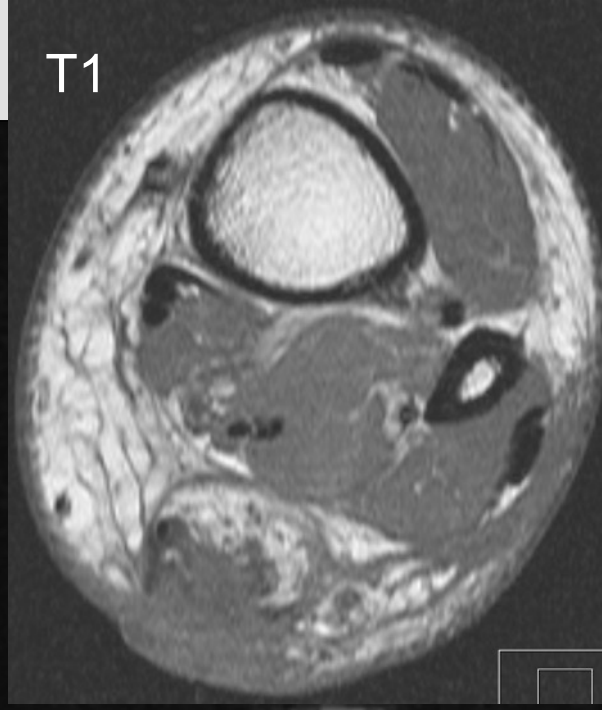


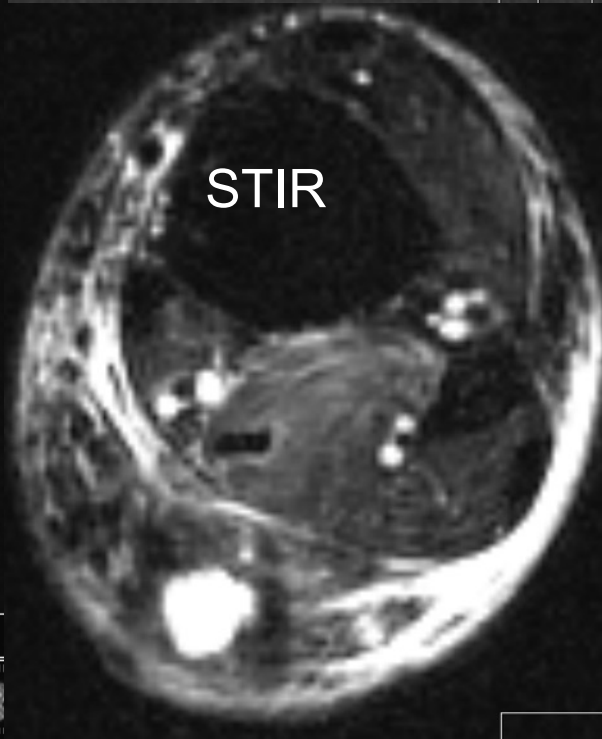

# Re-ruptur

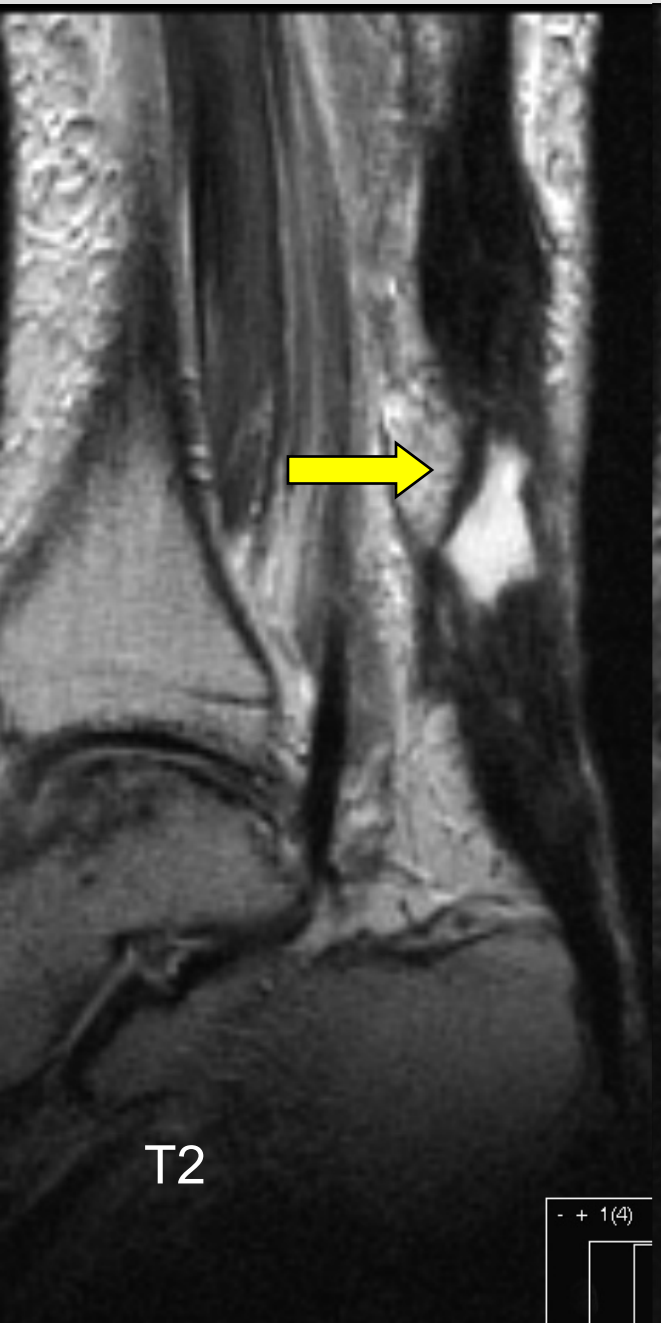

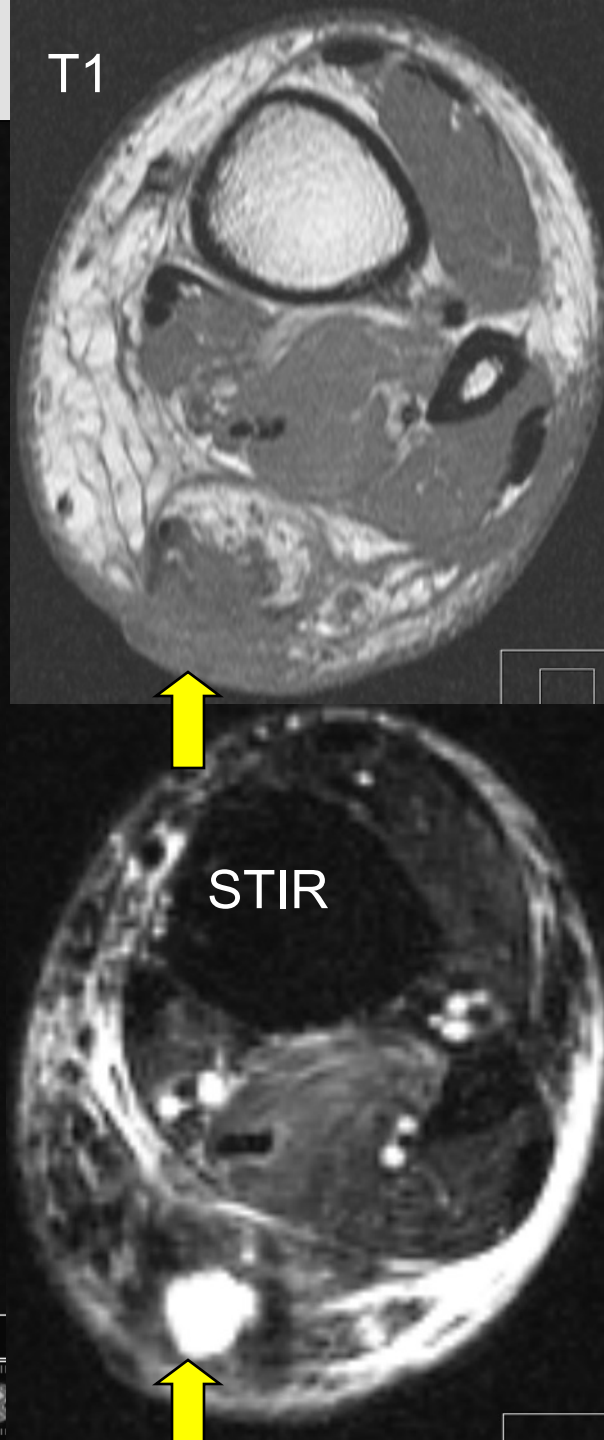

# Hälseneruptur

- Behandling :
  - Gips- (spetsfot 4 veckor, neutralt 4 veckor) eller ortosfixation

    alternativt

  - Operativt ingrepp med suturering av senan (gips 2 veckor, därefter 6 veckor i rörlig ortos)

  - Läkningsförlopp cirka 6 månader, vilket innebär långvarig sjukgymnastisk behandling i efterförloppet

# Disposition, del II

- *Hälsena*
- *Peroneus senorna*
- *Impingement*
- *Morton neurom*
- *Tarsaltunnelsyndrom*
- *Sinus tarsi syndrom*

# Peroneus senorna

T2 sag ua

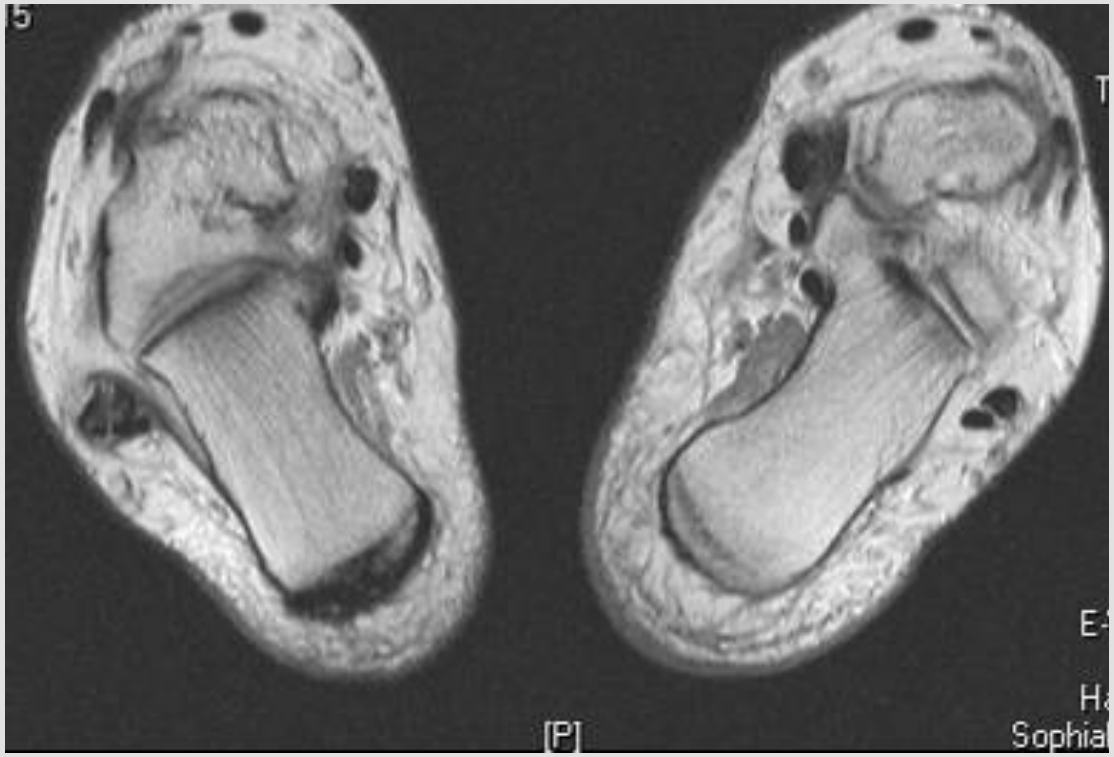


Pd tra

Partiell longitudinell ruptur

# Peroneus senorna

T2 sag ua

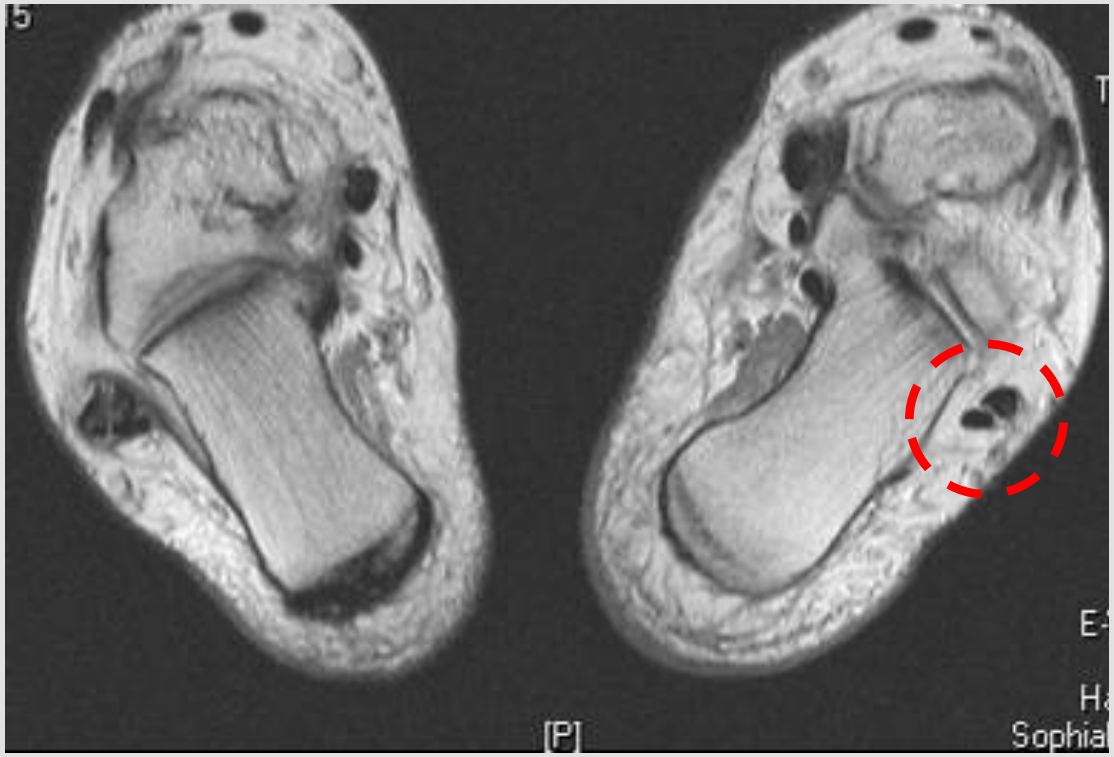


Pd tra

Partiell longitudinell ruptur

# Peroneus senorna

T2 sag ua

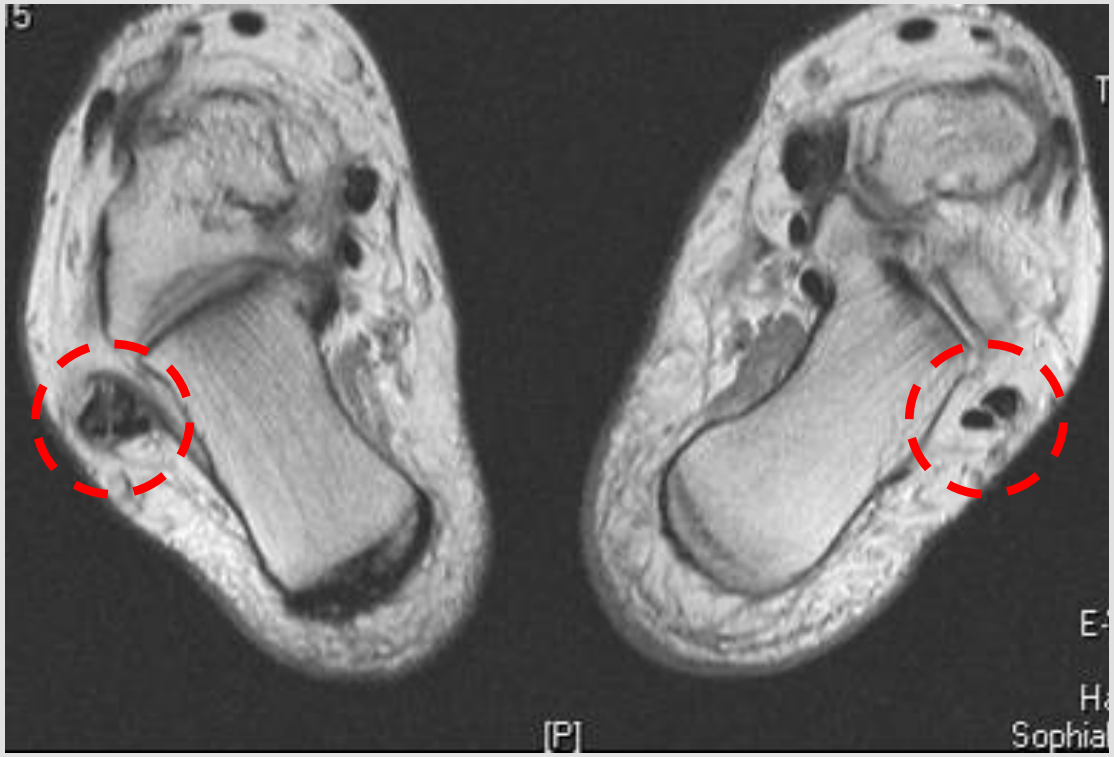


Pd tra

Partiell longitudinell ruptur

# Peroneus senorna

ua

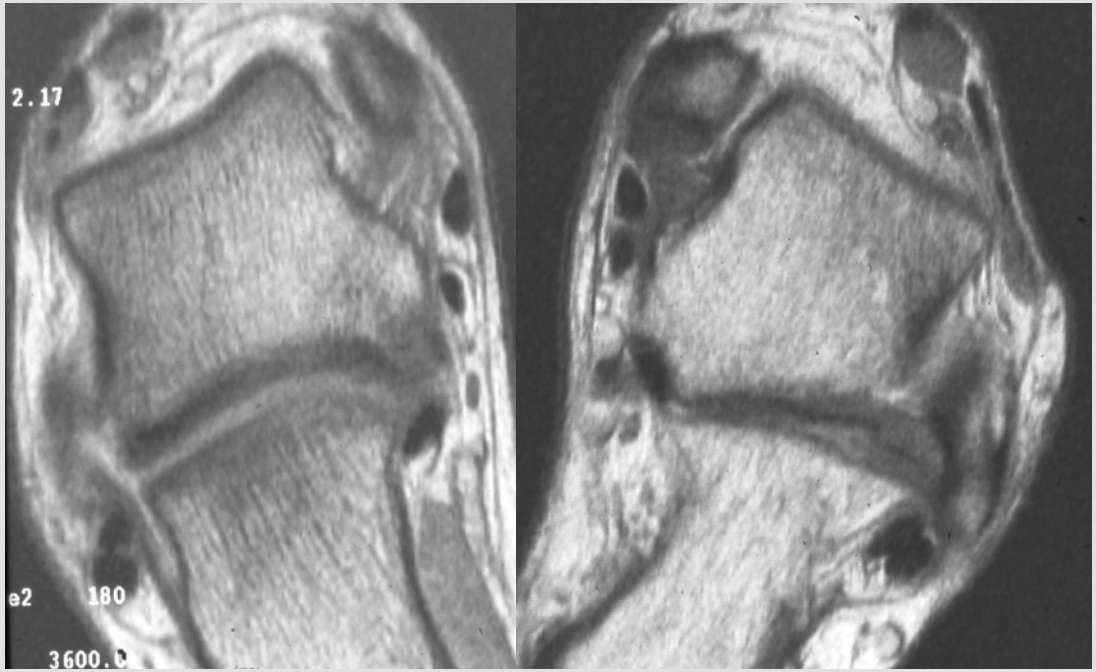


Sublux senor

# Peroneus senorna

ua

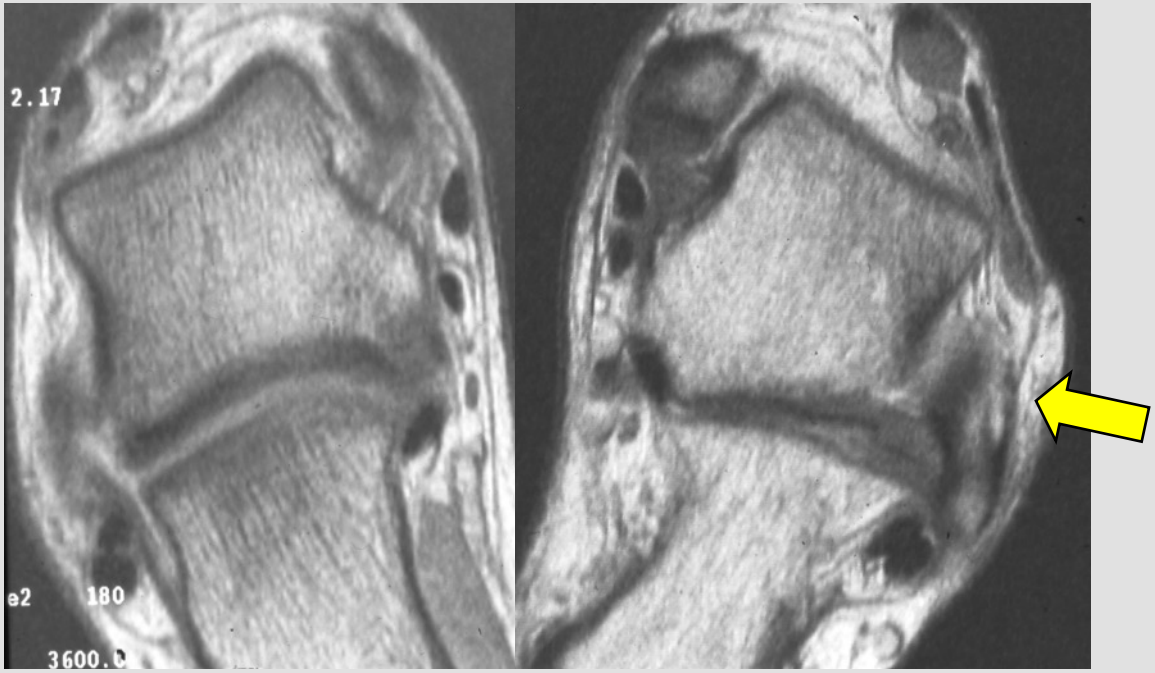


Sublux senor +

Ruptur av lig fibulo-calcaneare

# Disposition, del II

- *Hälsena*
- *Peroneus senorna*
- *Impingement*
- *Morton neurom*
- *Tarsaltunnelsyndrom*
- *Sinus tarsi syndrom*

# Impingement

- Anterior impingement
- Anterolateral impingement
- Posterior impingement

# Anterior impingement

- Tibiotalar osteofyter (spurs)
  - Synlig på slät rtg, CT, MR
- Synovial förtjockning, proliferative fibros
- Cysta, ganglion
- MR…
  - Förtjockning
  - Benmärgsödem
  - Osteokondrit

# Anterior impingement

- ✓ 49 årig man, ökad smärta ventralt
- ✓ Artroscopi visar ant spurs
- ✓ Palpationsömhet, ökad smärta m/ dorsalflexion

# Anterior impingement

- ✓ 49 årig man, ökad smärta ventralt
- ✓ Artroscopi visar ant spurs
- ✓ Palpationsömhet, ökad smärta m/ dorsalflexion

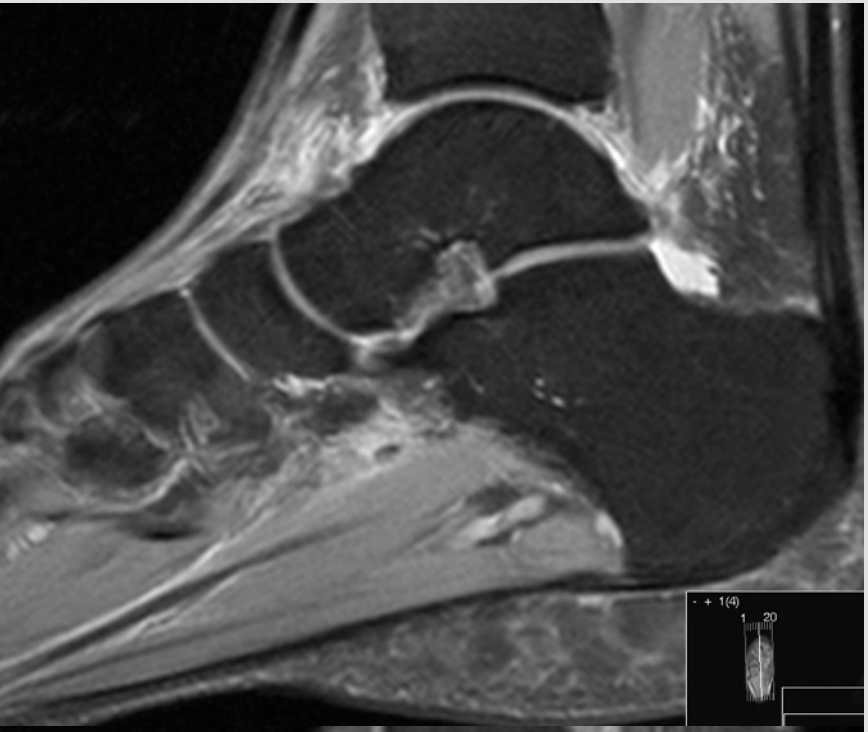
- + 1(4)
1 20

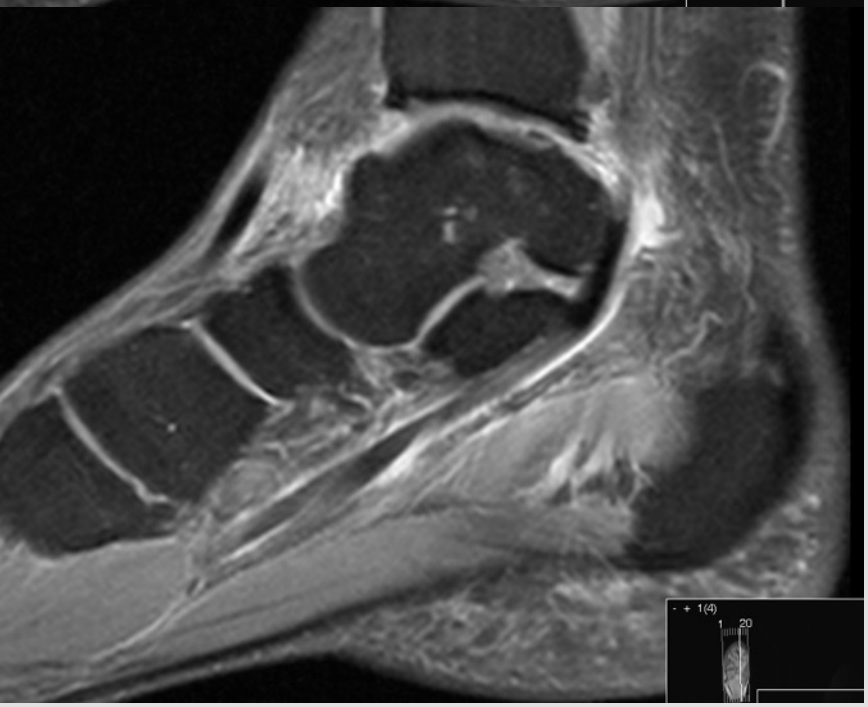
- + 1(4)
1 20

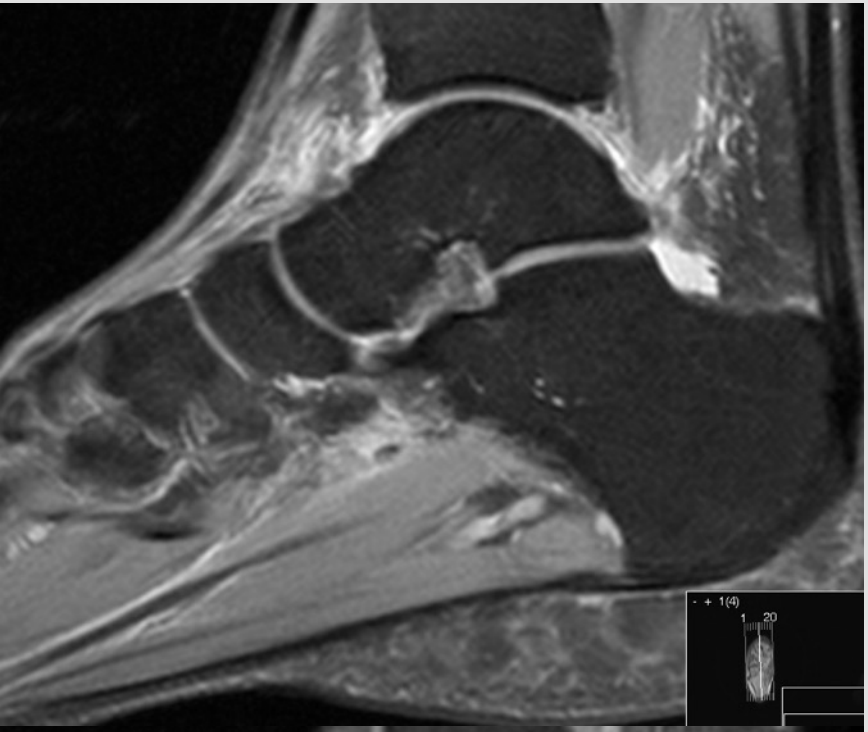
- + 1(4)
1 20

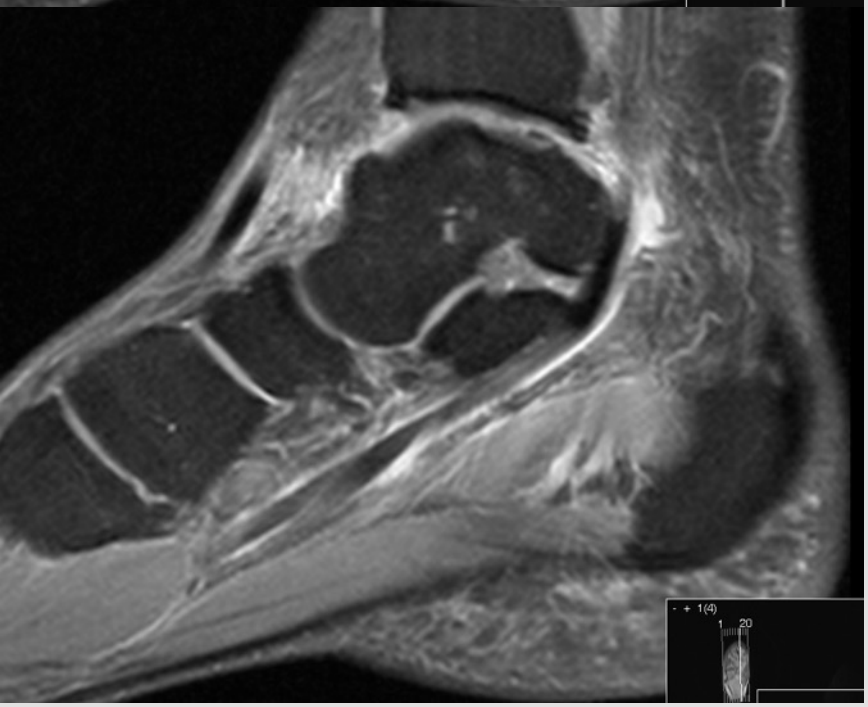
- + 1(4)
1 20

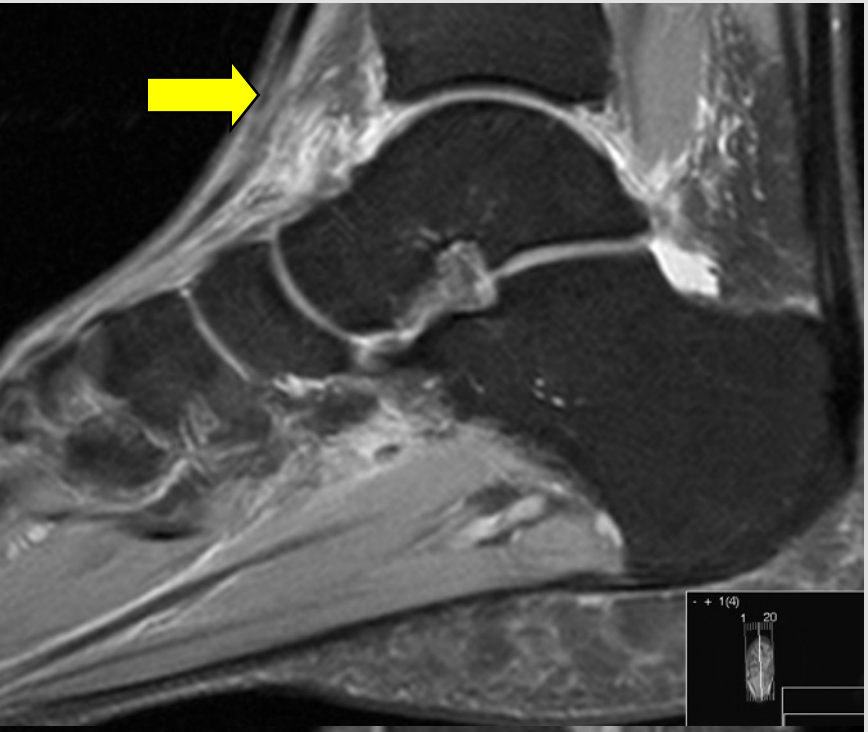
- + 1(4)
1 20

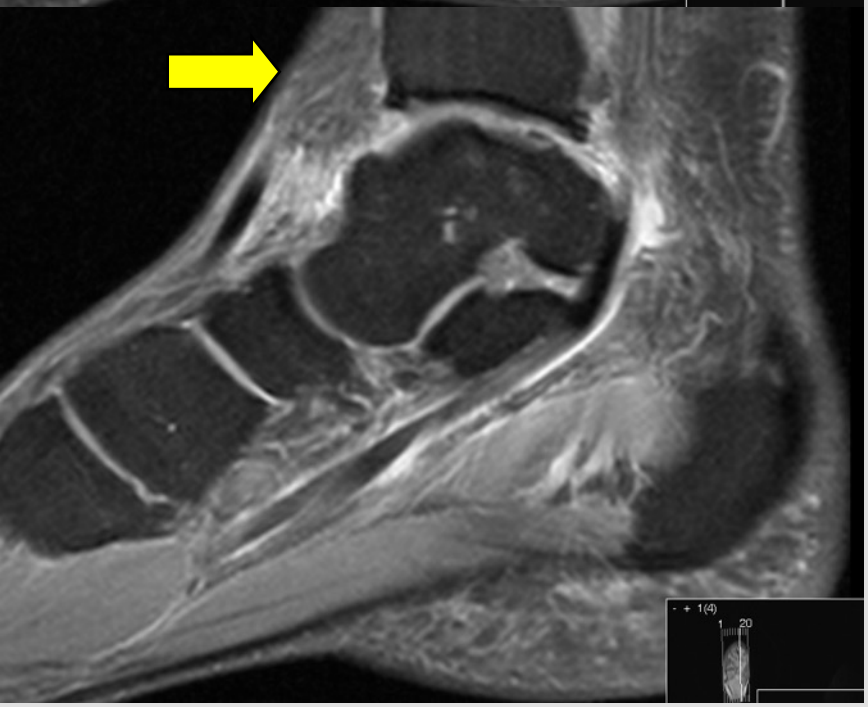
- + 1(4)
1 20

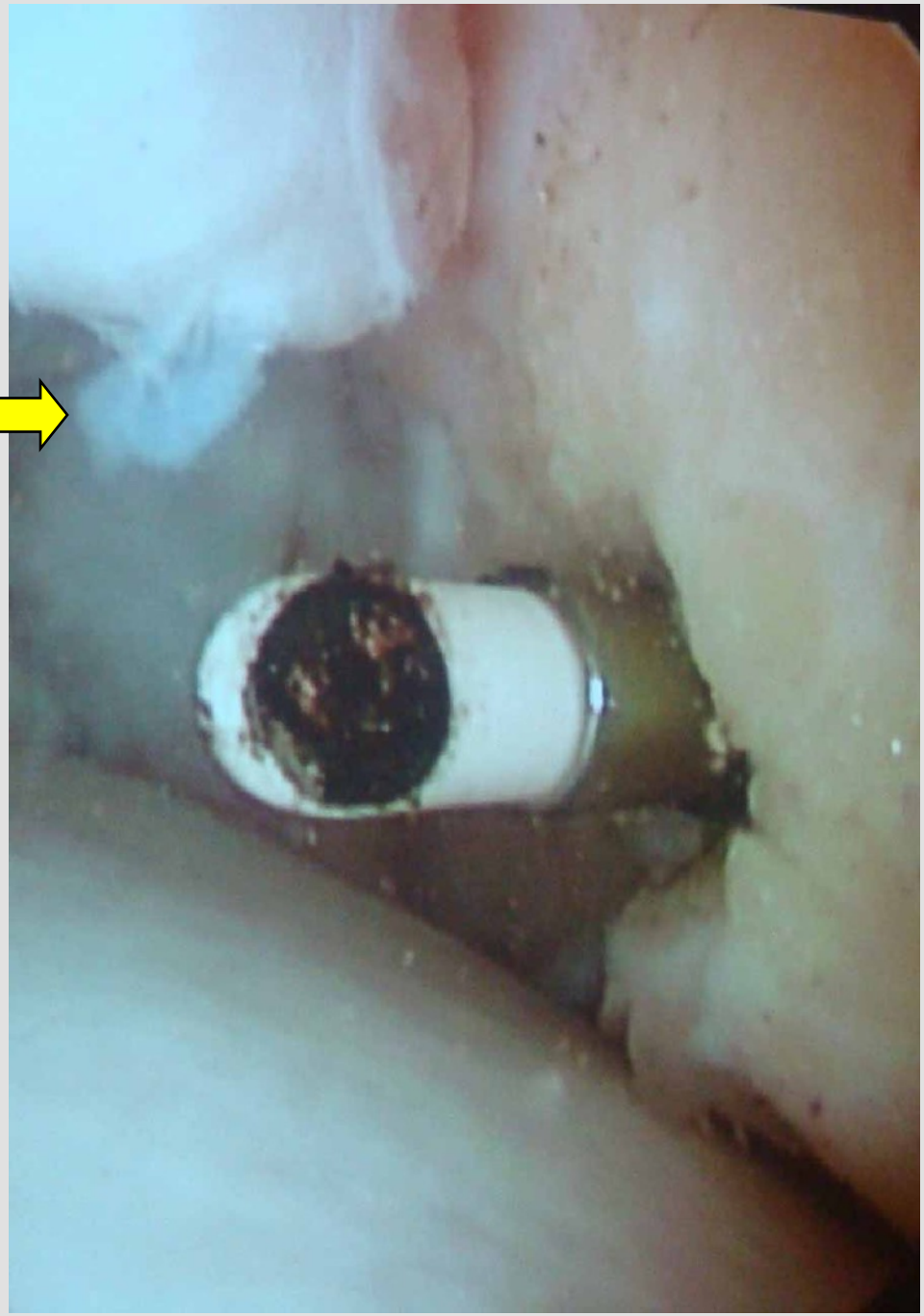

# Anterior impingement

# Anterior impingement

Subchondral cysta

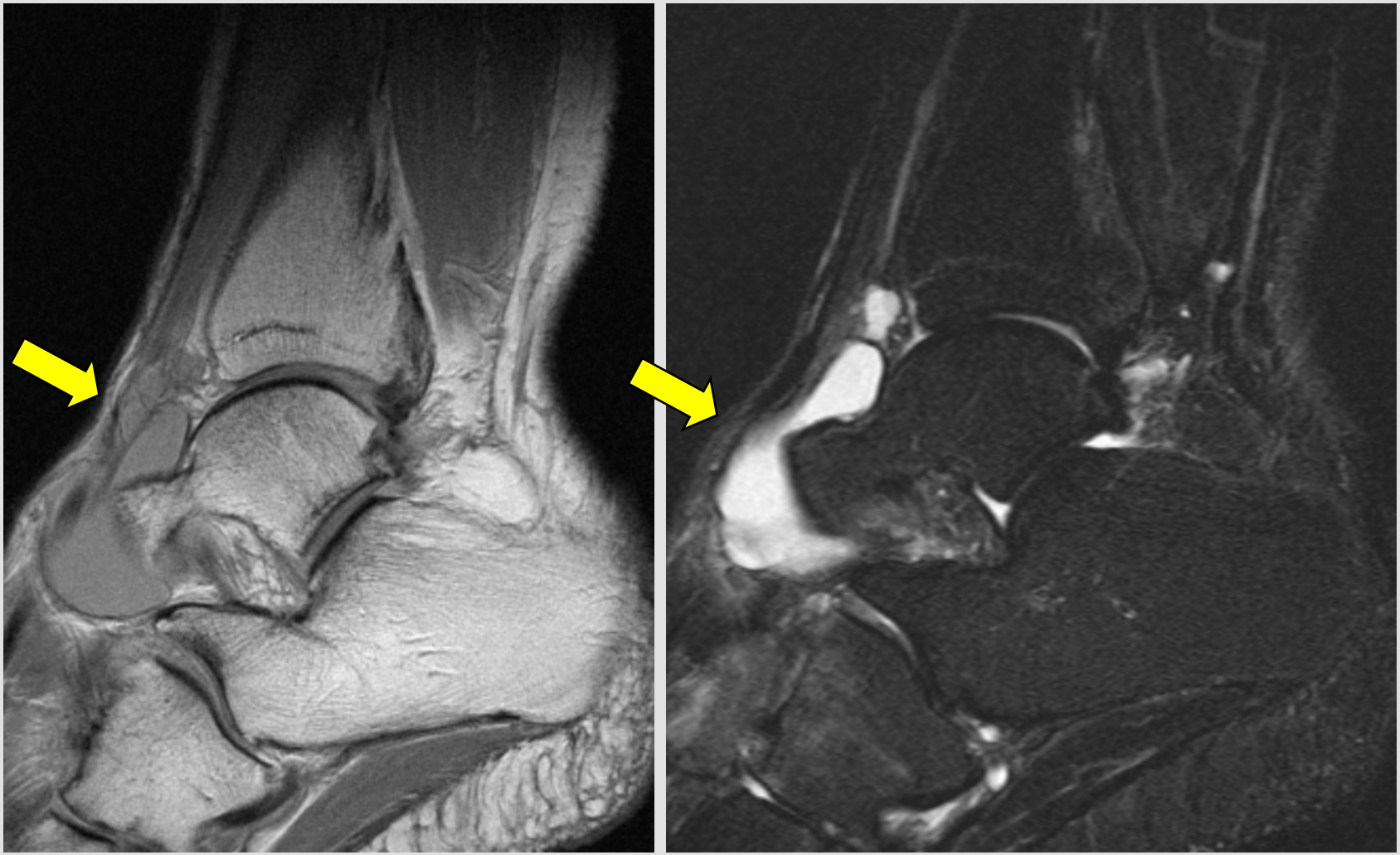

# Anterolateral impingement

- Etiologi: inversionsskada (Twisting injury)
  - Partiell eller total ruptur av FTA (lig fibulotalare anterius)

- Microinstabilitet, upprepade mindre trauma
- Sinus tarsi - entrapment i ant-lat recess
- Sinus tarsi - förtjockning i ant-lat recess, hypertrofisk synovit

# Ligamentskador
# FTA (lig fibulotalare anterius)

Loc för ”FTA-vinkling”

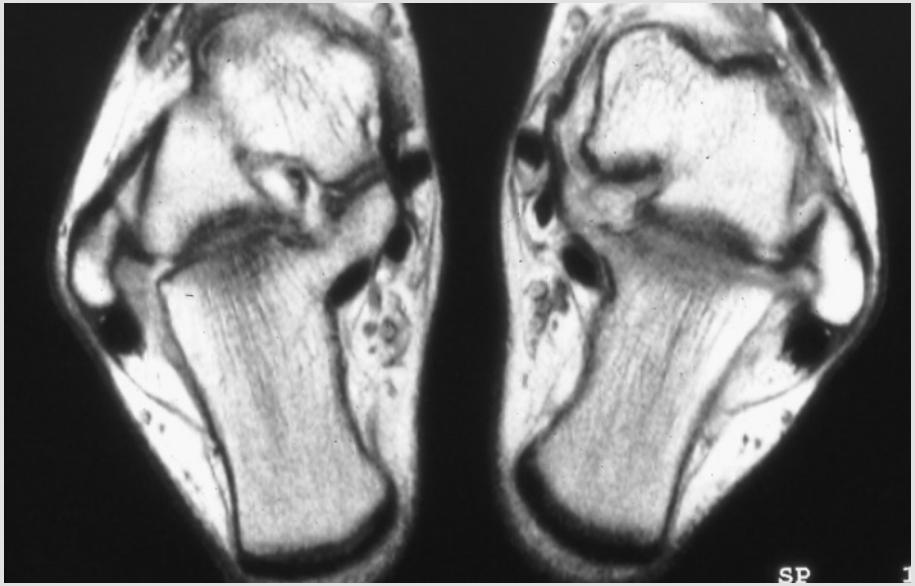

Pd traFTA ua

FTA-ruptur

# Ligamentskador
# FTA (lig fibulotalare anterius)

Loc för ”FTA-vinkling”

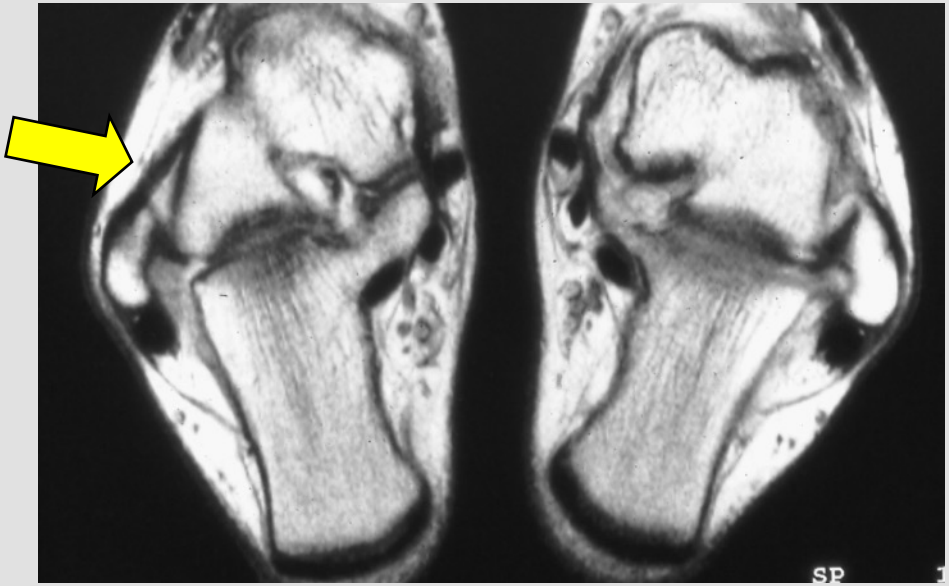

Pd traFTA ua FTA-ruptur

# Ligamentskador
# FTA (lig fibulotalare anterius)

Loc för ”FTA-vinkling”

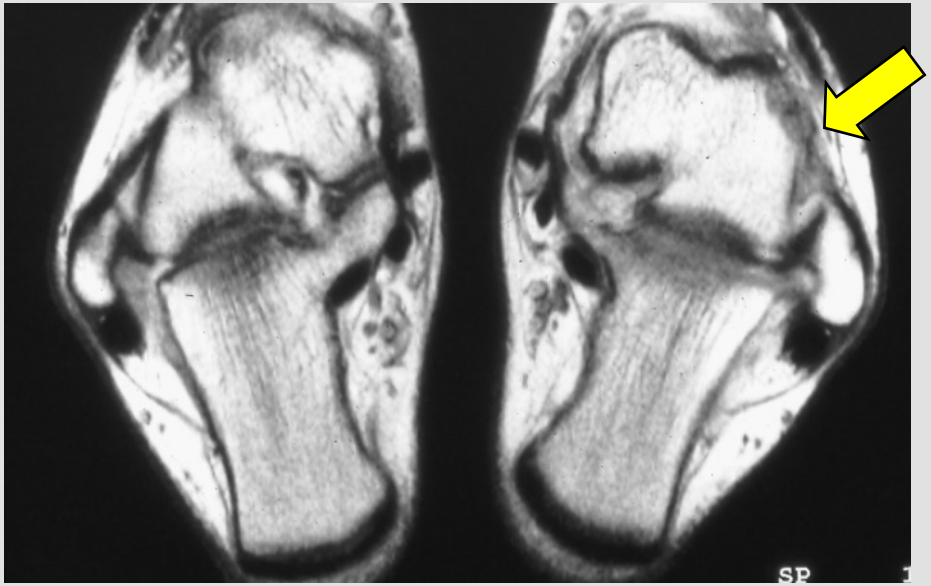

Pd traFTA ua FTA-ruptur

41 årig, ant-lat smärta, svullnad
Upprepad distorsionsvåld
Fokal ant-lat svullnad, smärta vid dorsiflexion

T1

PD

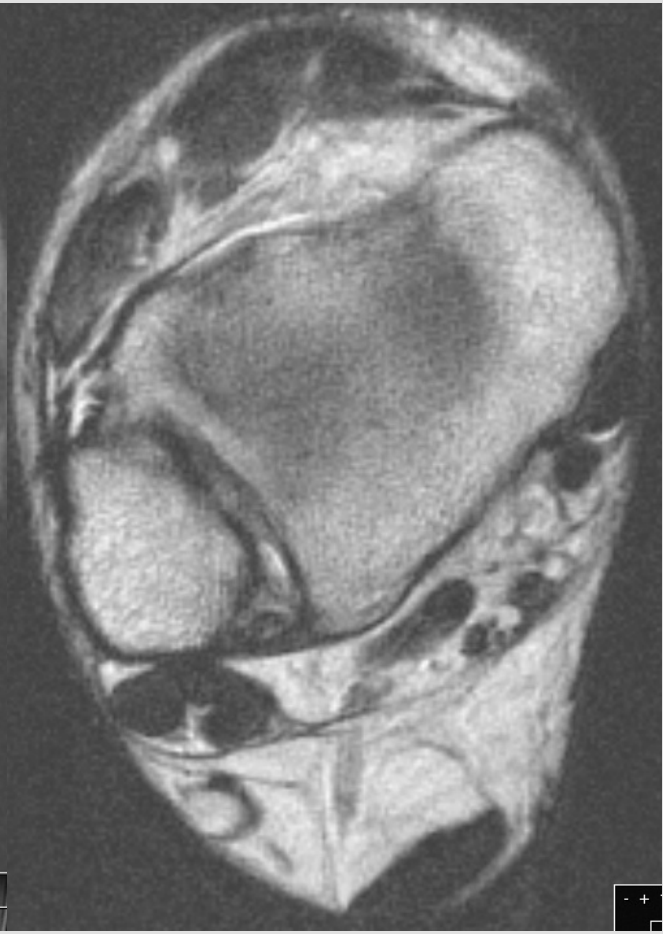

T2

41 årig, ant-lat smärta, svullnad
Upprepad distorsionsvåld
Fokal ant-lat svullnad, smärta vid dorsiflexion

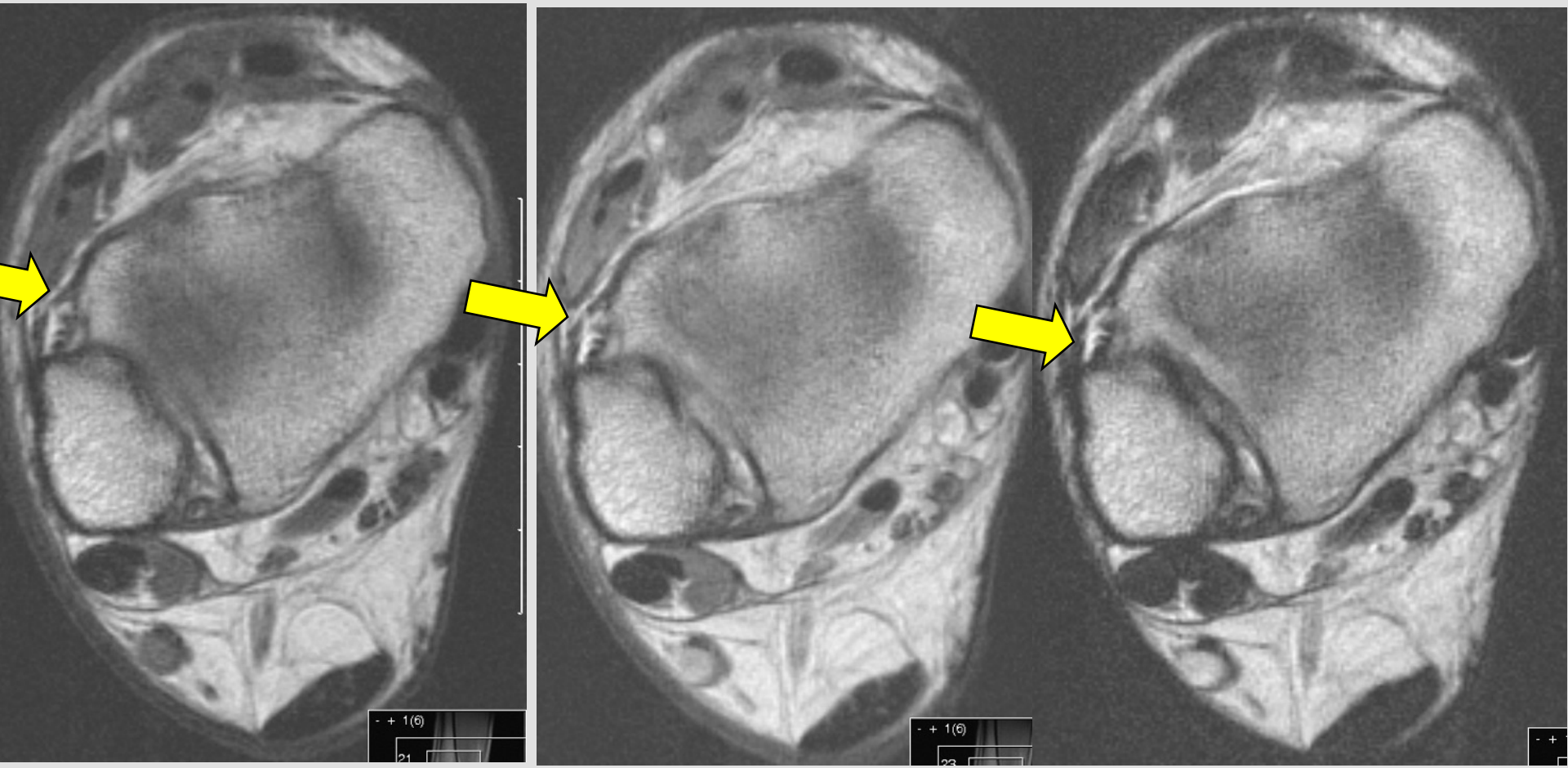


T1 PD T2

41 årig, ant-lat smärta, svullnad
Upprepad distorsionsvåld
Fokal ant-lat svullnad, smärta vid dorsiflexion

Partiell FTA-skada

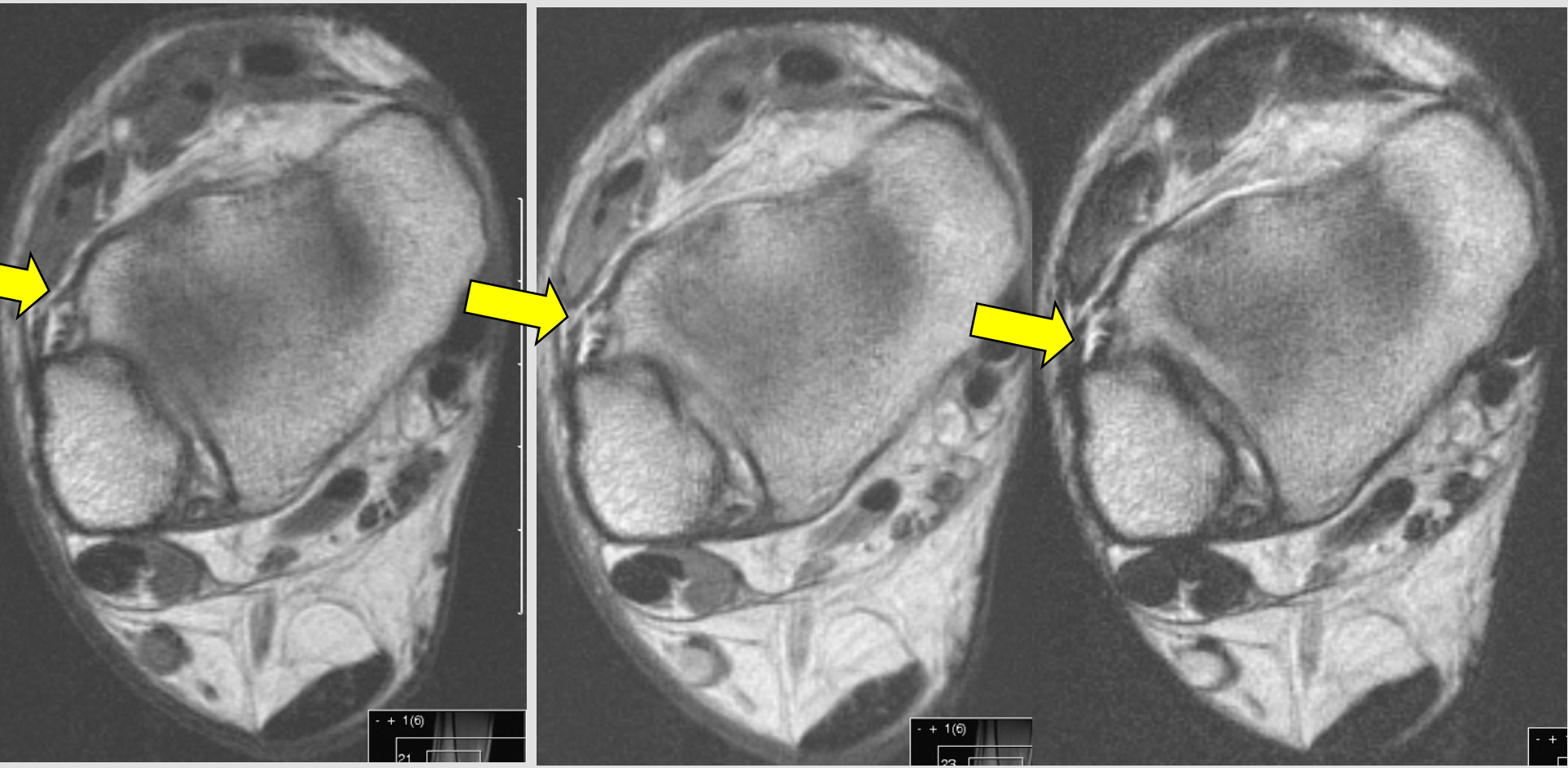


T1 PD T2

35 årig, fotbollsspelare med kronisk ökad smärta
Upprepade mindre trauma
Ant-lat smärta, svullnad

T1

PD

T2

35 årig, fotbollsspelare med kronisk ökad smärta
Upprepade mindre trauma
Ant-lat smärta, svullnad

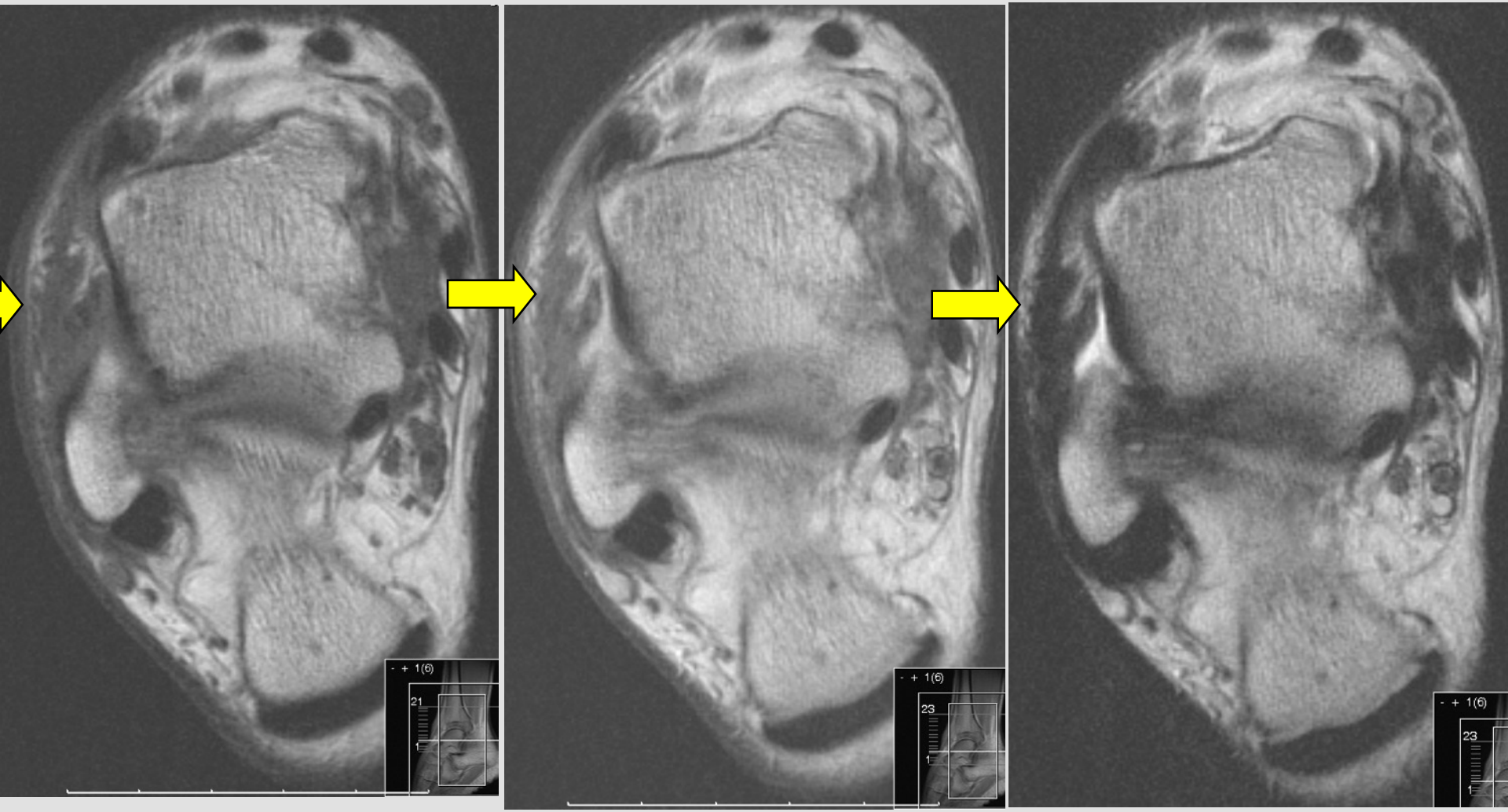

T1 PD T2

35 årig, fotbollsspelare med kronisk ökad smärta
Upprepade mindre trauma
Ant-lat smärta, svullnad

Total FTA-skada

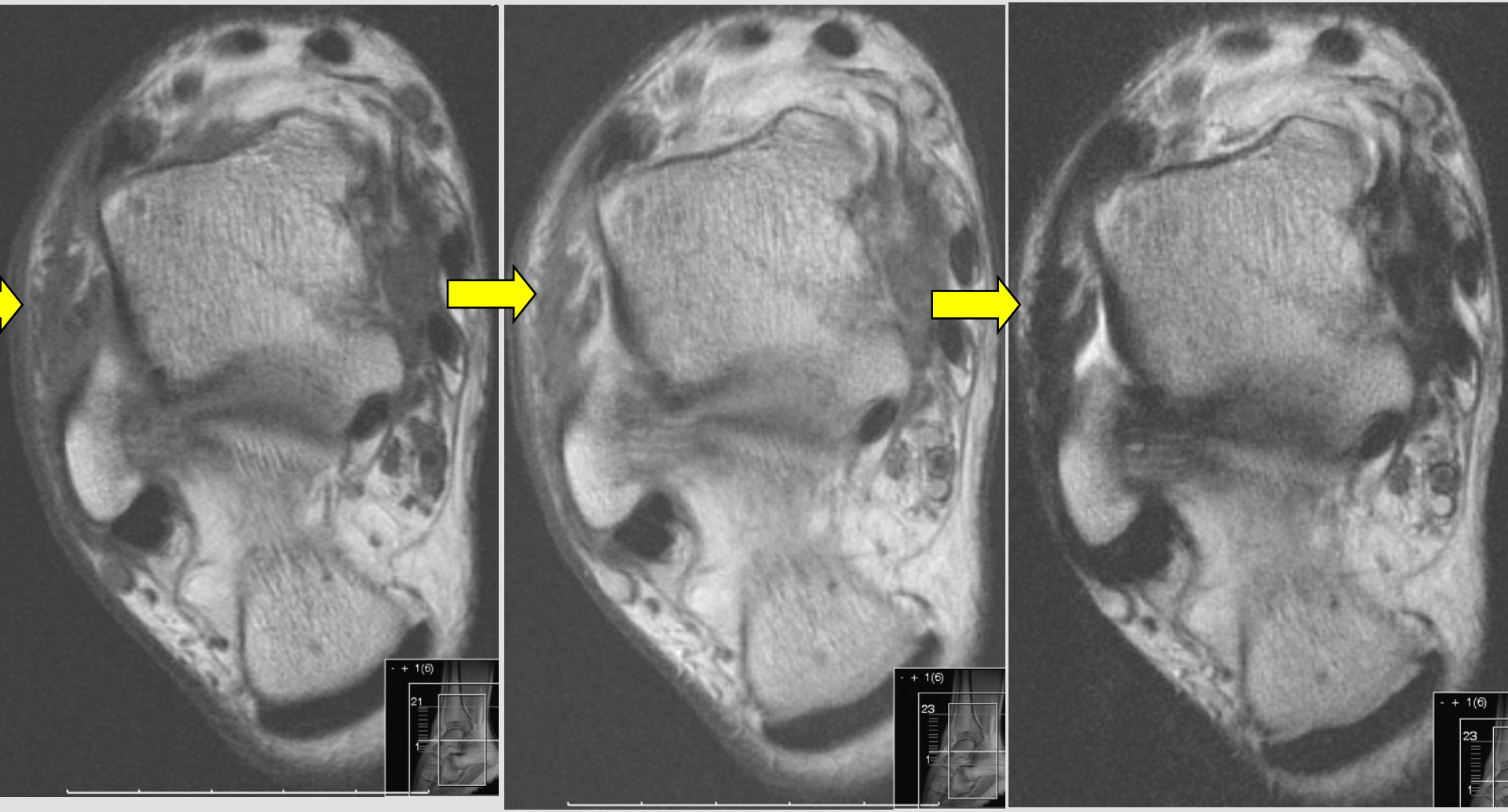

T1 PD T2

# Posterior impingement

- Posterior hälsmärta är vanligt
- Os trigonum syndrom, senproblematik, retrocalcaneal bursit  eller Haglund’s deformitet, tarsal koalition

- Tenosynovit i flex hall longus

54 årig, post hälsmärta
Smärta vid plantar flexion

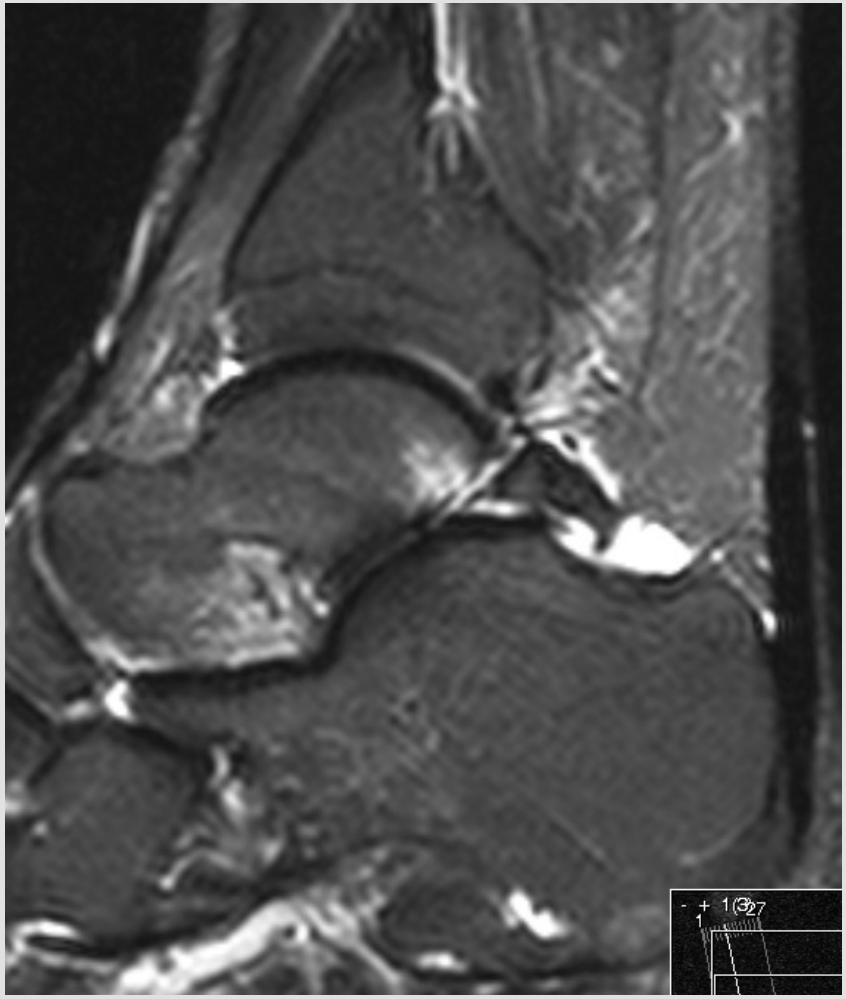

54 årig, post hälsmärta
Smärta vid plantar flexion

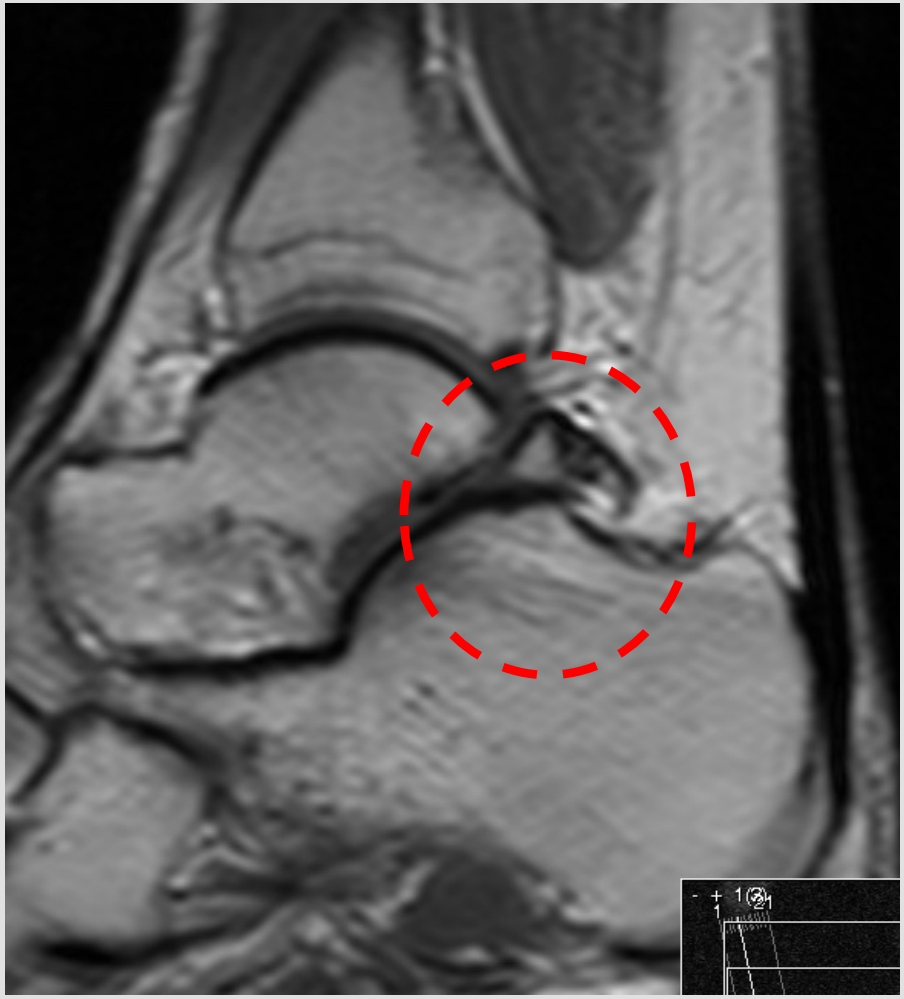

- 17 årig man som skadats under fotbollspel
- Slätrtg ua.
- Smärta mots bakre talus vid flexion och extension i fotleden

# Os trigonum syndrom

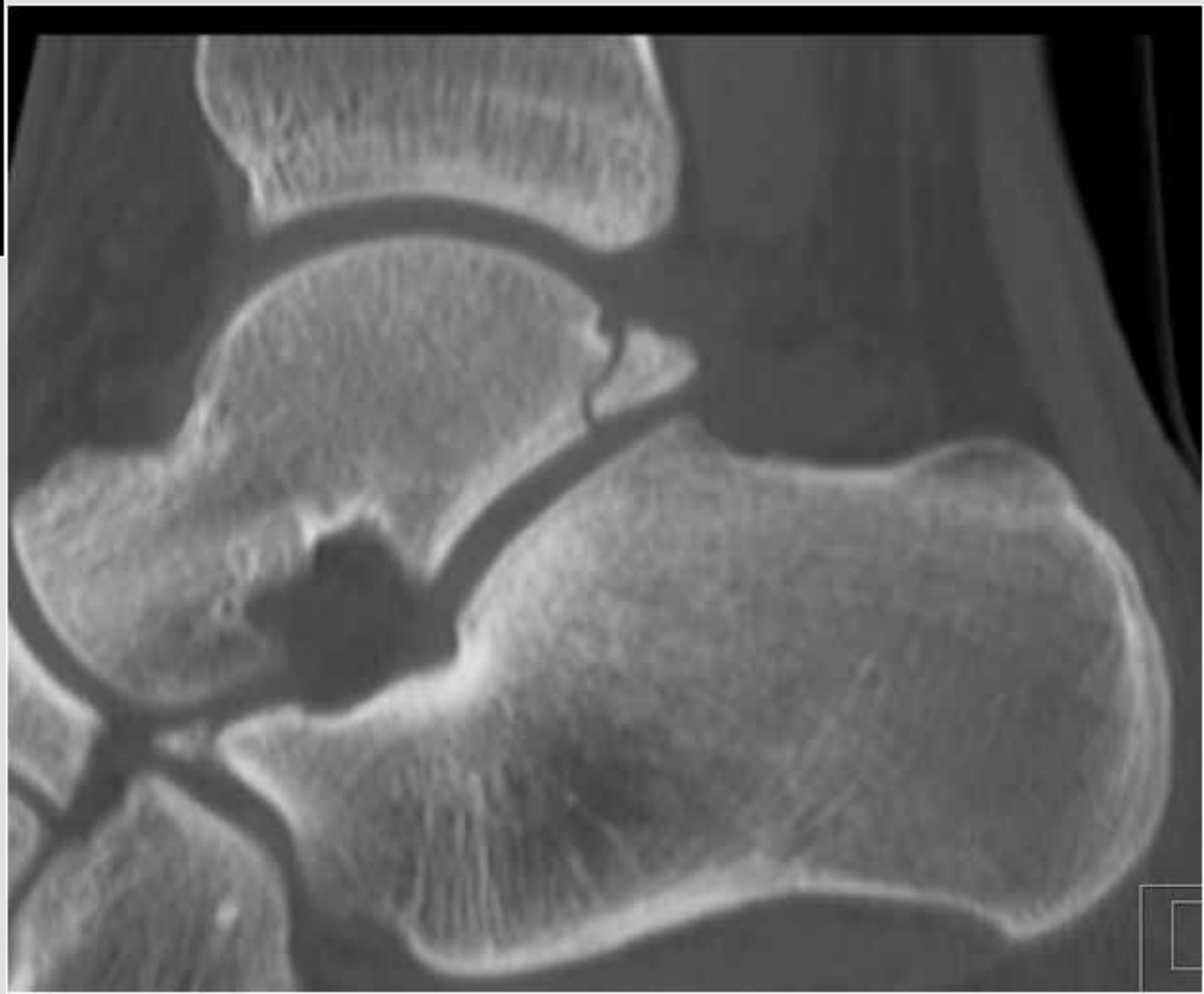

# Os trigonum syndrom

# Os trigonum syndrom

# Os trigonum syndrom

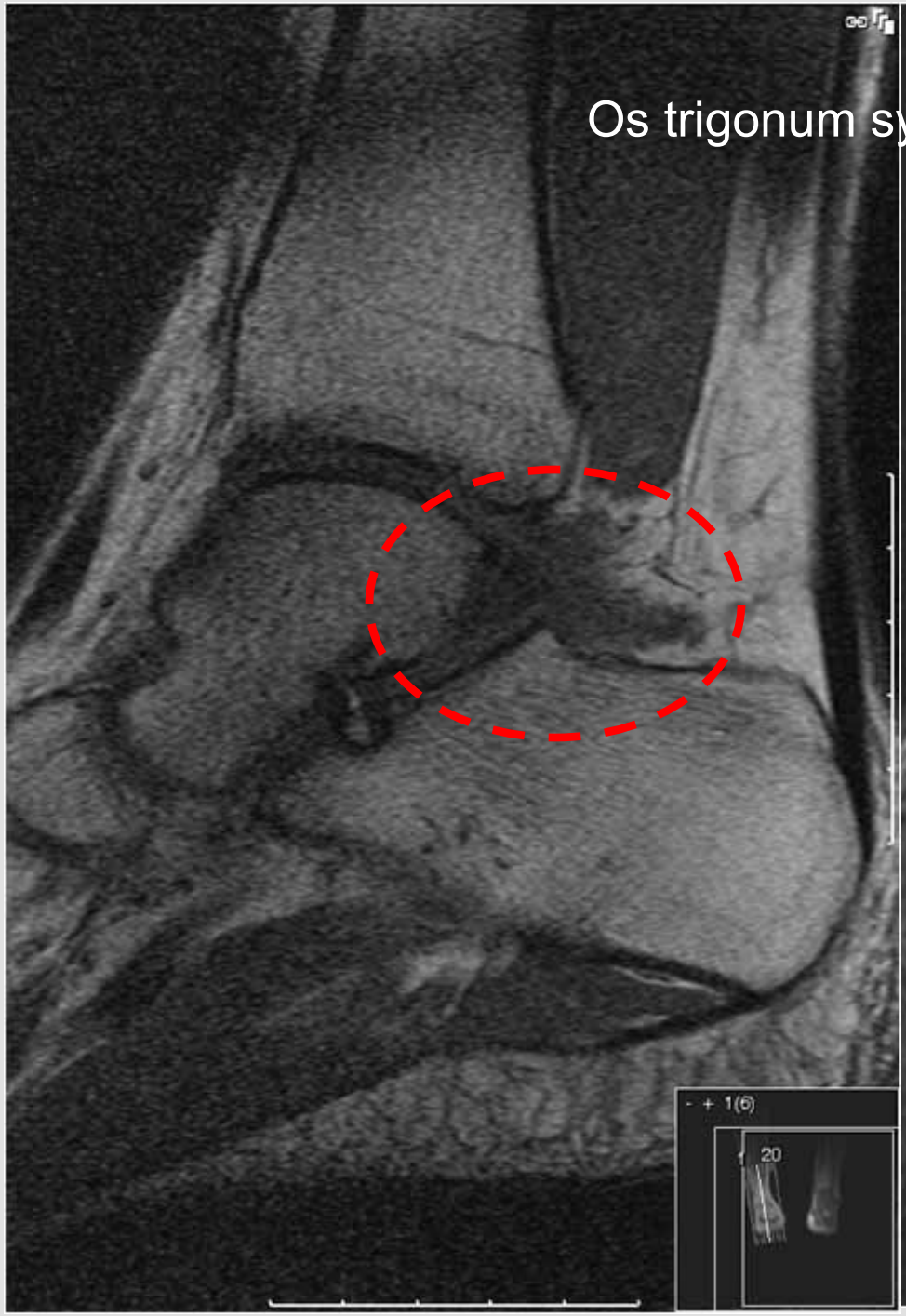

Tenosynovit i flex hall longus

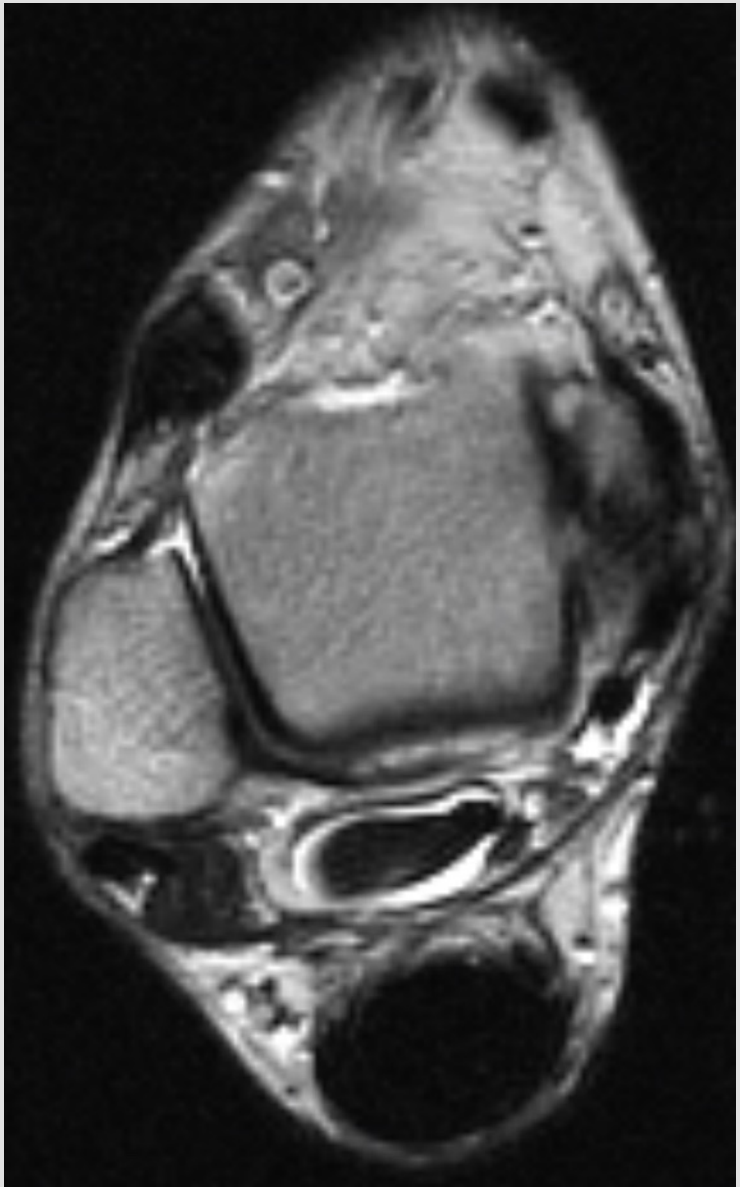

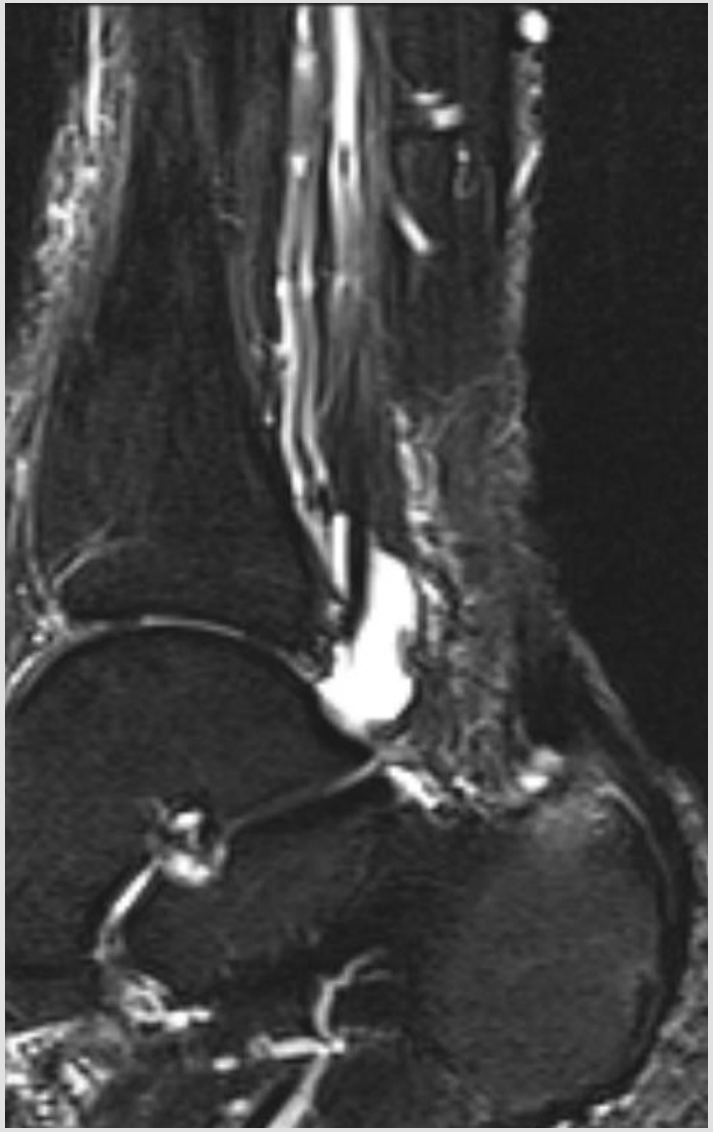

Tenosynovit i flex hall longus

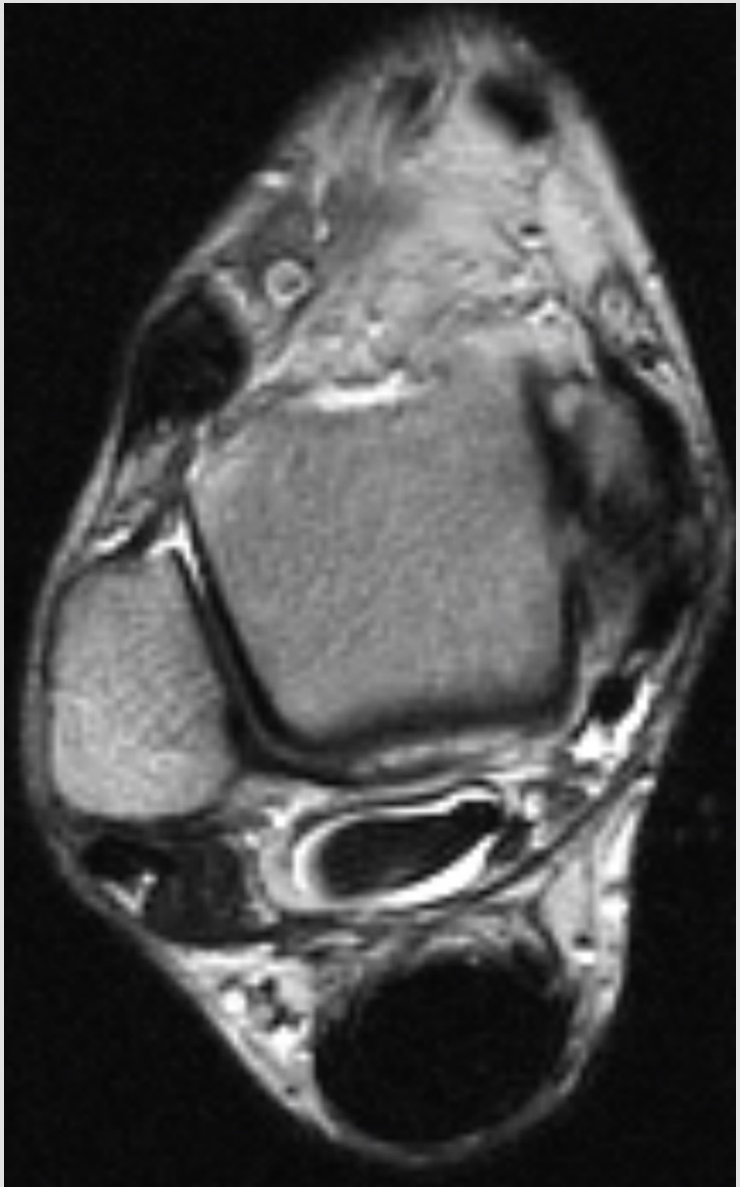

# Disposition, del II

- *Hälsena*
- *Peroneus senorna*
- *Impingement*
- *Morton neurom*
- *Tarsaltunnelsyndrom*
- *Sinus tarsi syndrom*

# Morton neurom

- Mortons neurom (Mortons metatarsalgi) är en perineural fibros av interdigitalnerv 2/3 eller 3/4
- Orsakas av tillklämning av en digitalnerv mellan metatarsalbenen, som ger förtjockning av nerven
- Ofta tillsammans med intermetatarsal bursit

# Morton neurom

Intermatatarsal bursa

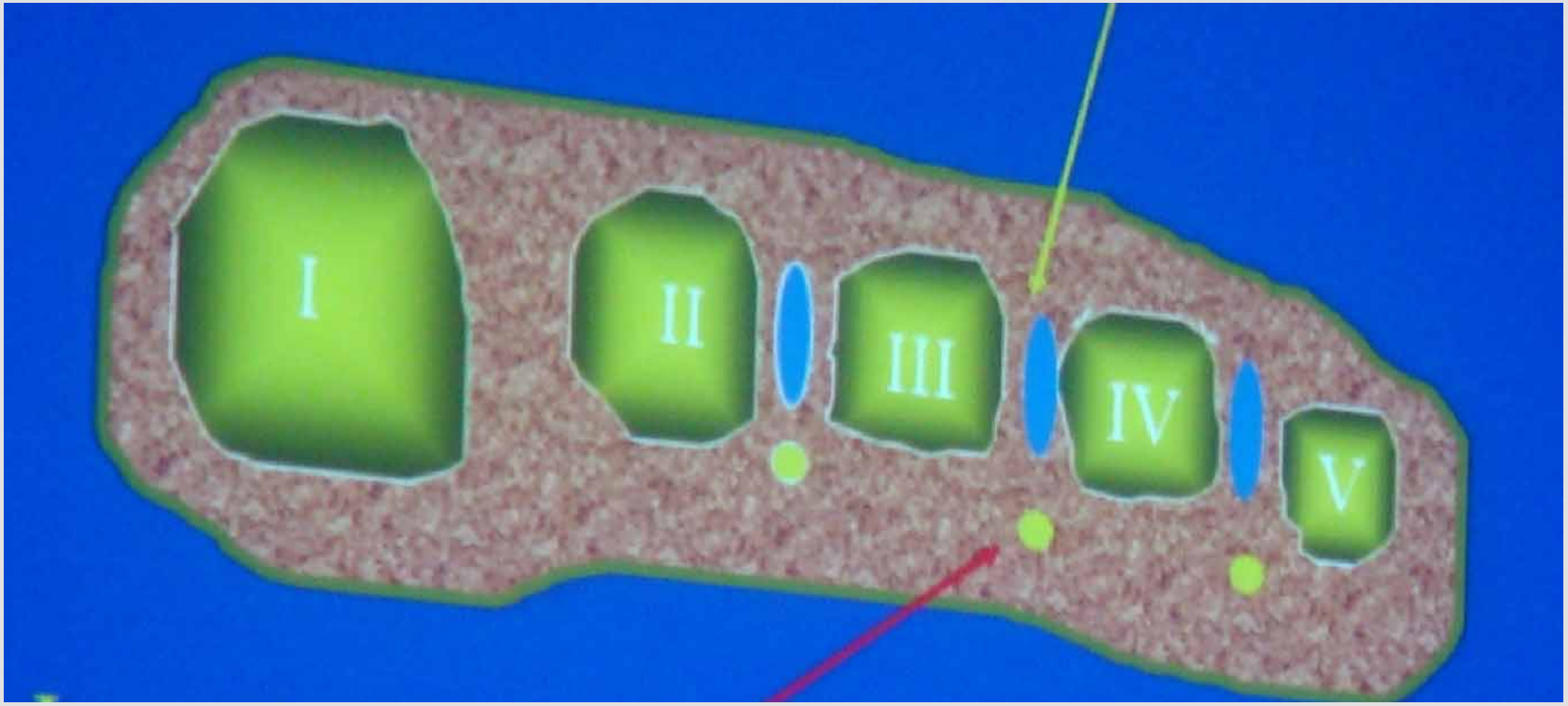


Interdigital nerve

Perineural fibros med bursit

# Morton neurom

- Kliniskt
  - Smärtor som strålar ut mot tårna
  - Vid djup palpation ömhet och känselnedsättning mellan tår

- Radiologi
  - MRI
    - lågsignal på T1
    - Iso- eller högsignal på T2 +
    - kontrastuppladdning
  - UL

Pat med 3-års anamnes på metatarsalgi.  Palp öm över caput MT 3 samt interstitiet MT 3-4.

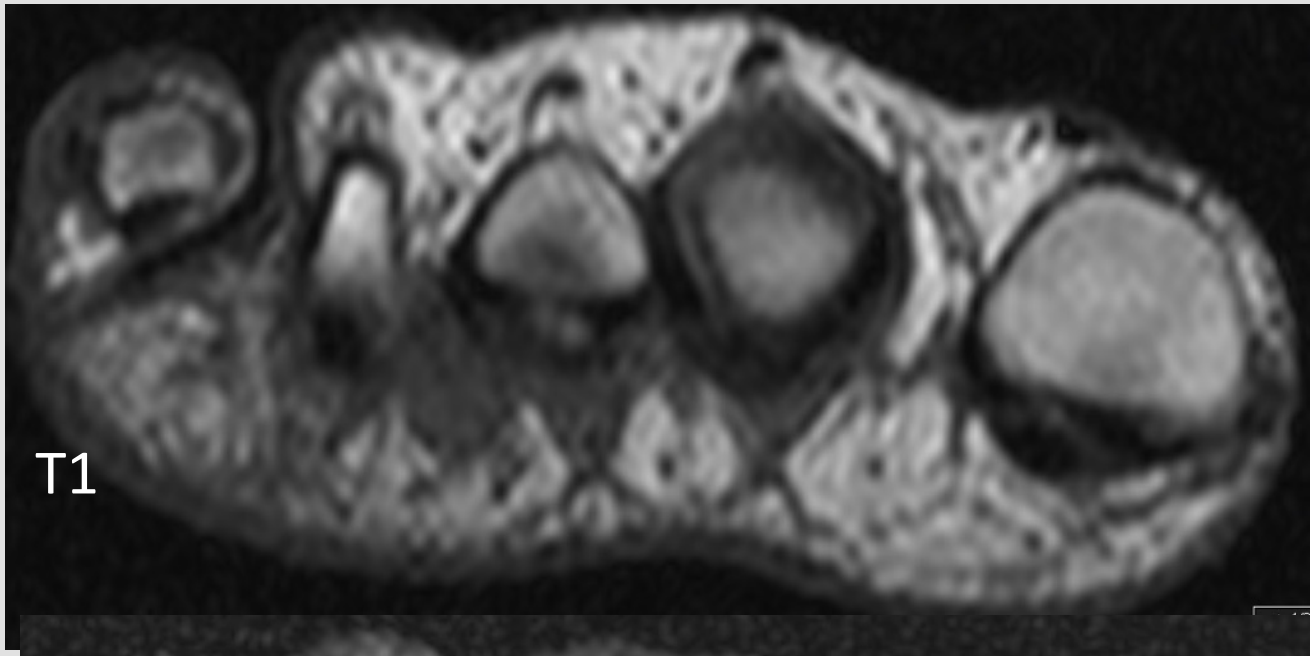


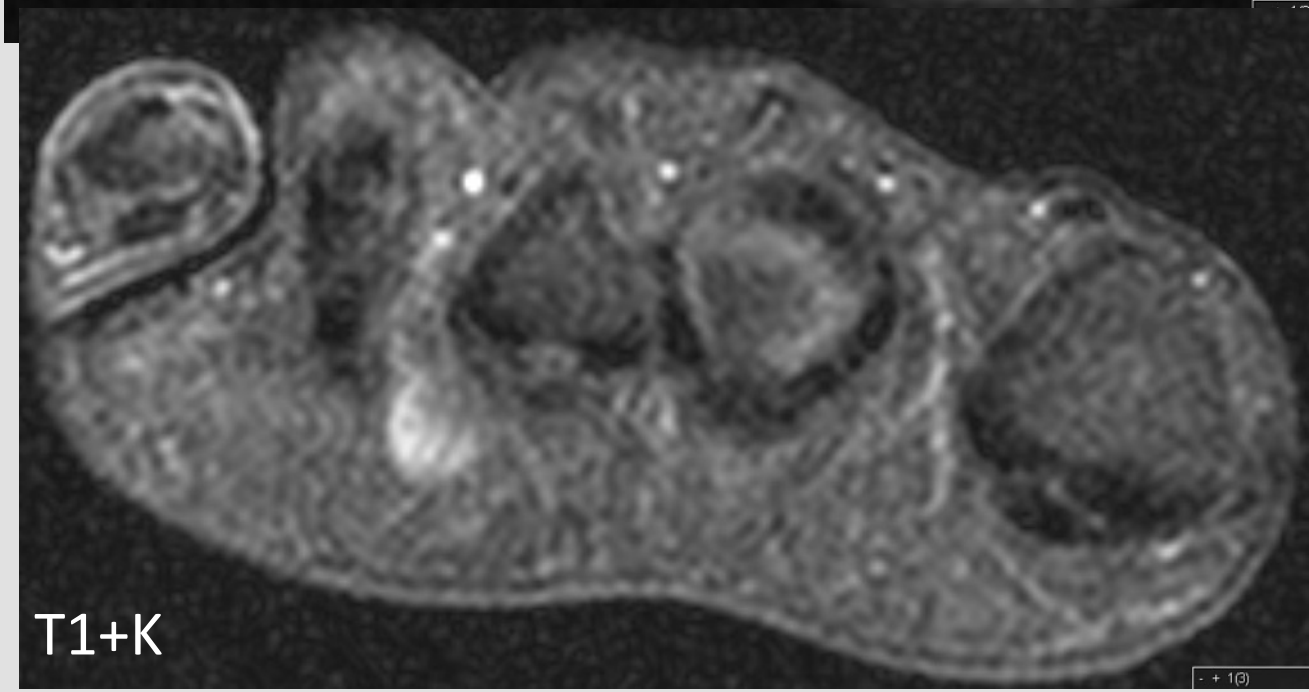

Pat med 3-års anamnes på metatarsalgi.  Palp öm över caput MT 3 samt interstitiet MT 3-4.

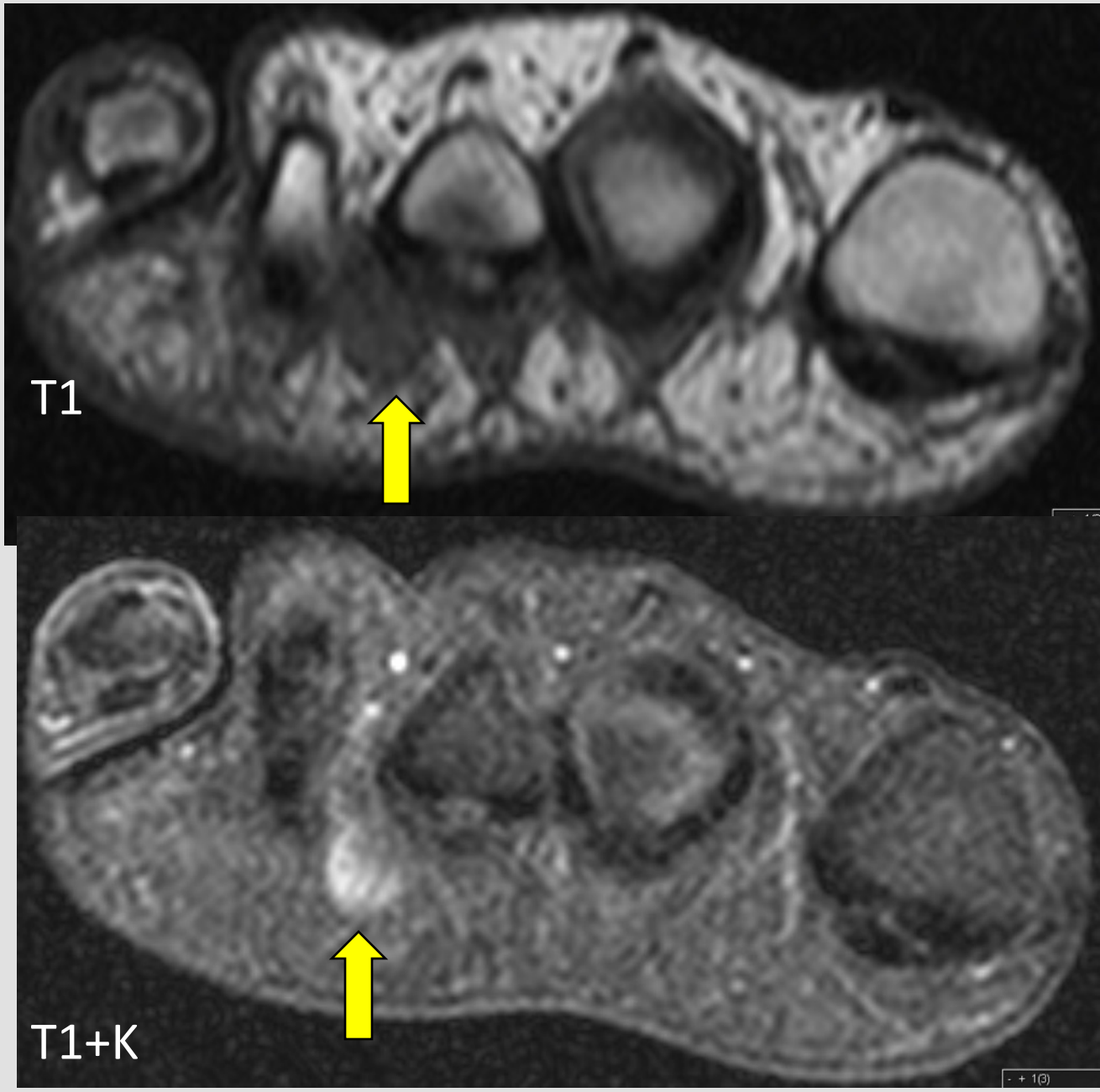

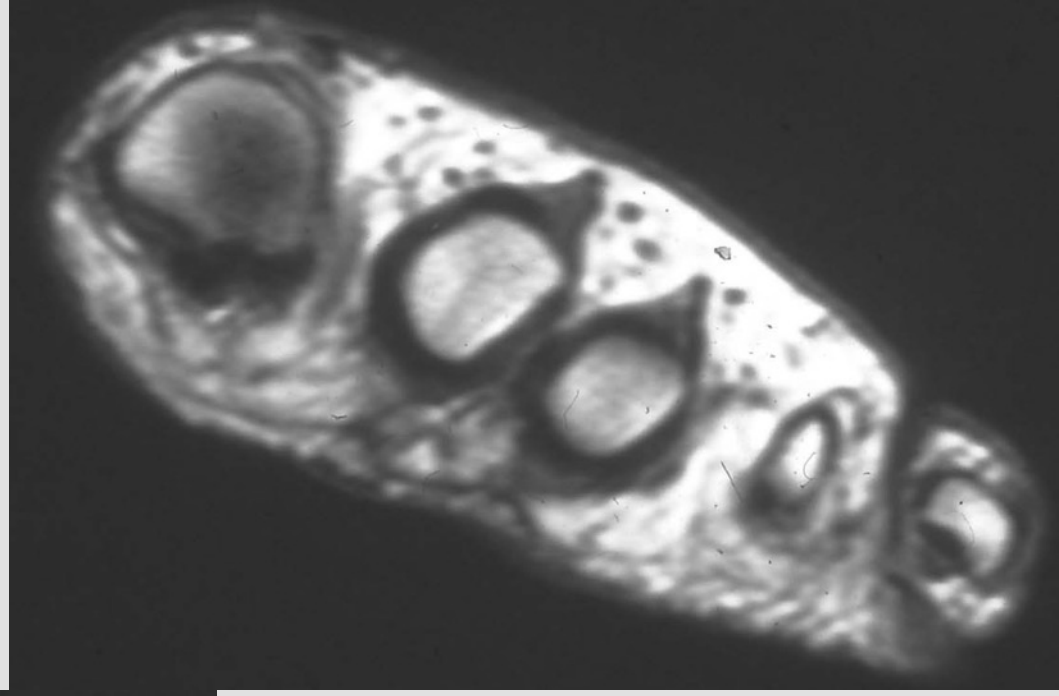

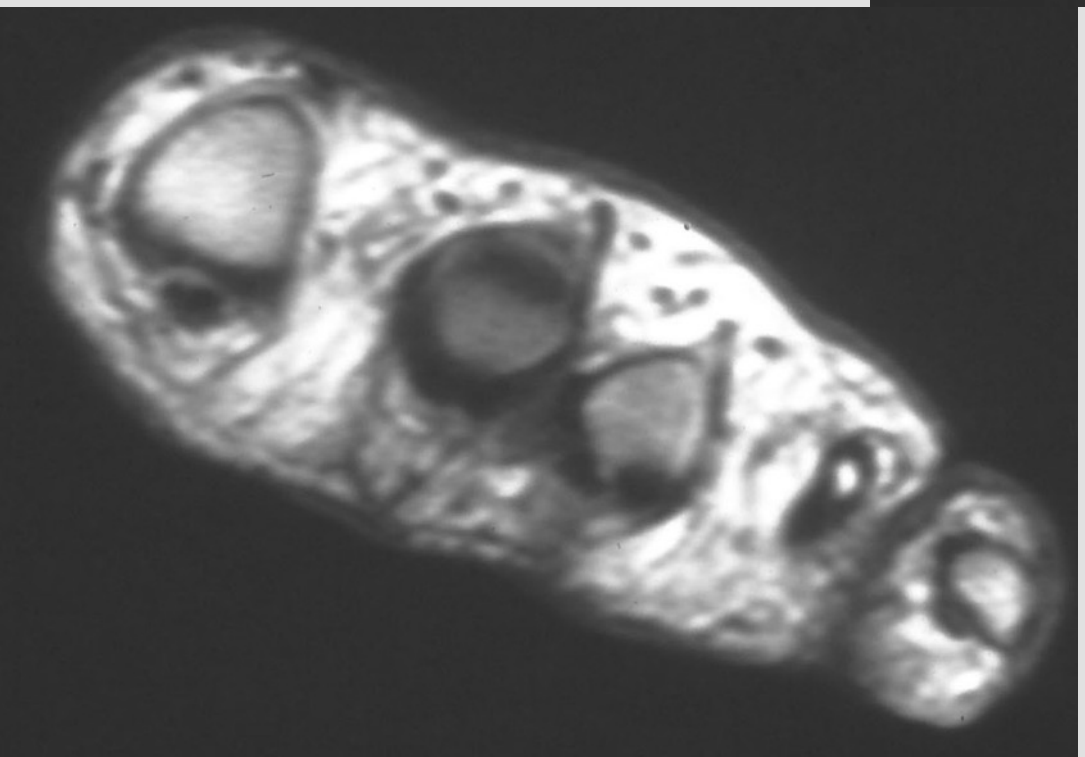

# Morton neurom, DD

# Morton neurom, DD
# Sesamoidit

# Morton neurom, DD Sesamoidit

- Sesambenen kan skadas på många sätt, vanliga;
  - Sesamoidit: inflammation i sesamområdet genom överansträngning
  - Stressfraktur: fortsatt överansträngning som leder till stressfrakturer

- Symptom: Smärta och ibland svullnad runt sesamområdet, vanligtvis värre efter fysisk aktivitet, oftast i den mediala delen av sesambenen

- Behandling: Vaddering, nedkylning, korrigering av felaktigheter i patientens biomekanik

# Morton neurom, DD Sesamoidit

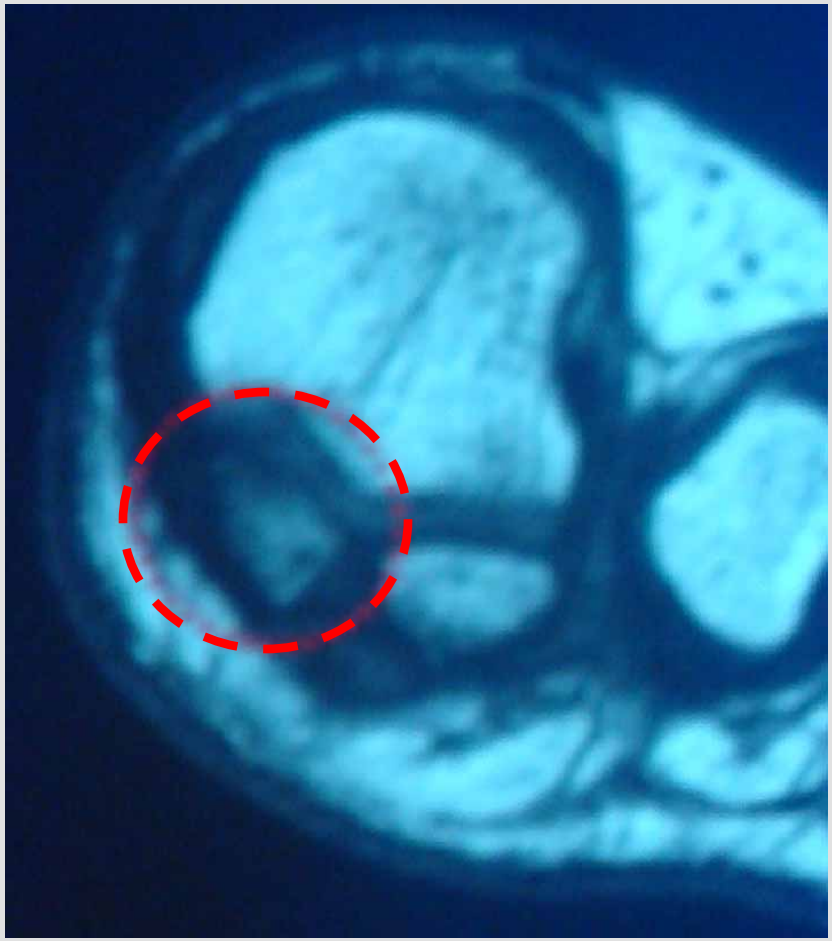

T1

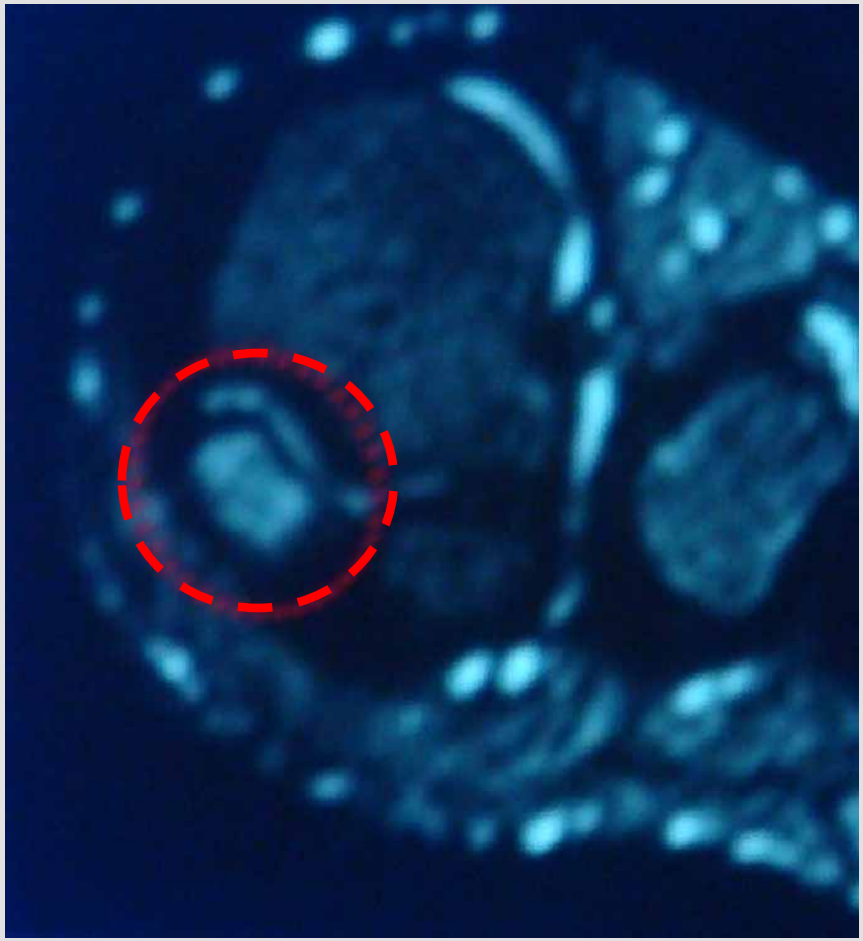

STIR

# Morton neurom, DD Sesamoidit

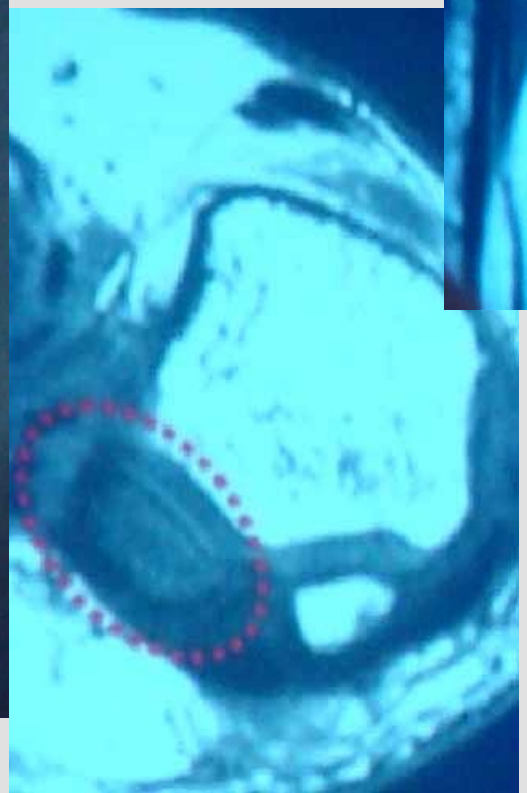

# Disposition, del II

- *Hälsena*
- *Peroneus senorna*
- *Impingement*
- *Morton neurom*
- *Tarsaltunnelsyndrom*
- *Sinus tarsi syndrom*

# Tarsaltunnelsyndrom (tibialisneuropati)

- Entrapment/tillklämnings tillstånd, när n. tibialis posterior komprimeras under mediala malleolen

- Dg:
  - Neurofysiologiska mätningar
  - Motorisk latens och sensorisk latens mätning av nervledningshastighet över tarsaltunneln

# Tarsaltunnelsyndrom (tibialisneuropati)

- Symptom:
  - Smärta i nervens utbredningsområde medialt, framför allt nattetid (fotsulan & tå)
  - Diffus känselnedsättning
  - Domning i fotsulan
- Orsakar
  - Ganglion
  - Lipom
  - Varicosities
  - Tenosynovit
  - Hind foot valgus
  - Varicosities
  - Abdductor hallucis hypertrofi
  - Posttraumatisk fibros

# Tarsaltunnelsyndrom (tibialisneuropati)

Tarsaltunnel ua Pdtra

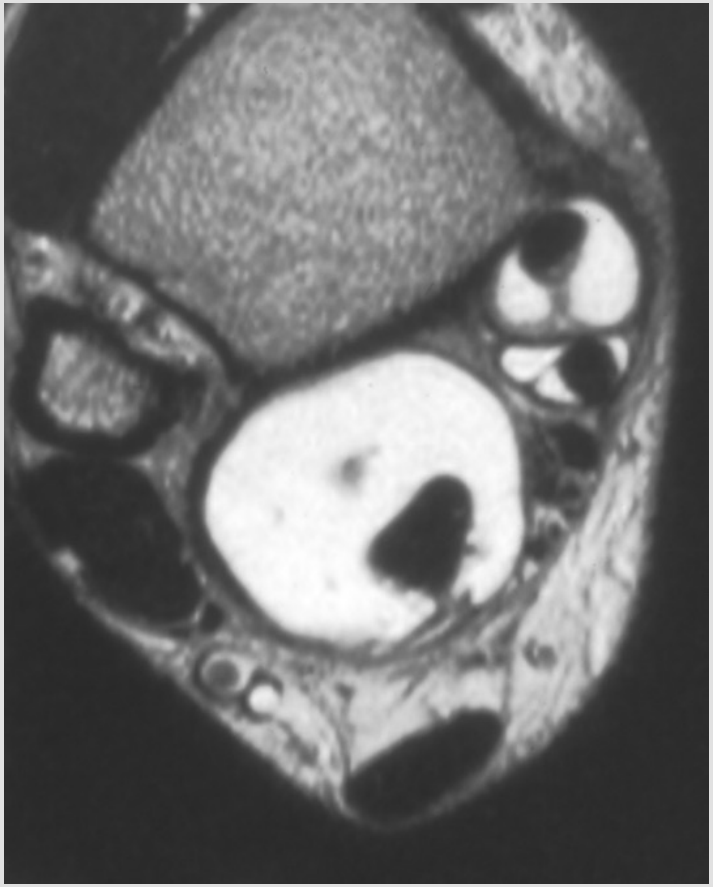

Flexortenovaginiter

# Tarsaltunnelsyndrom (tibialisneuropati)

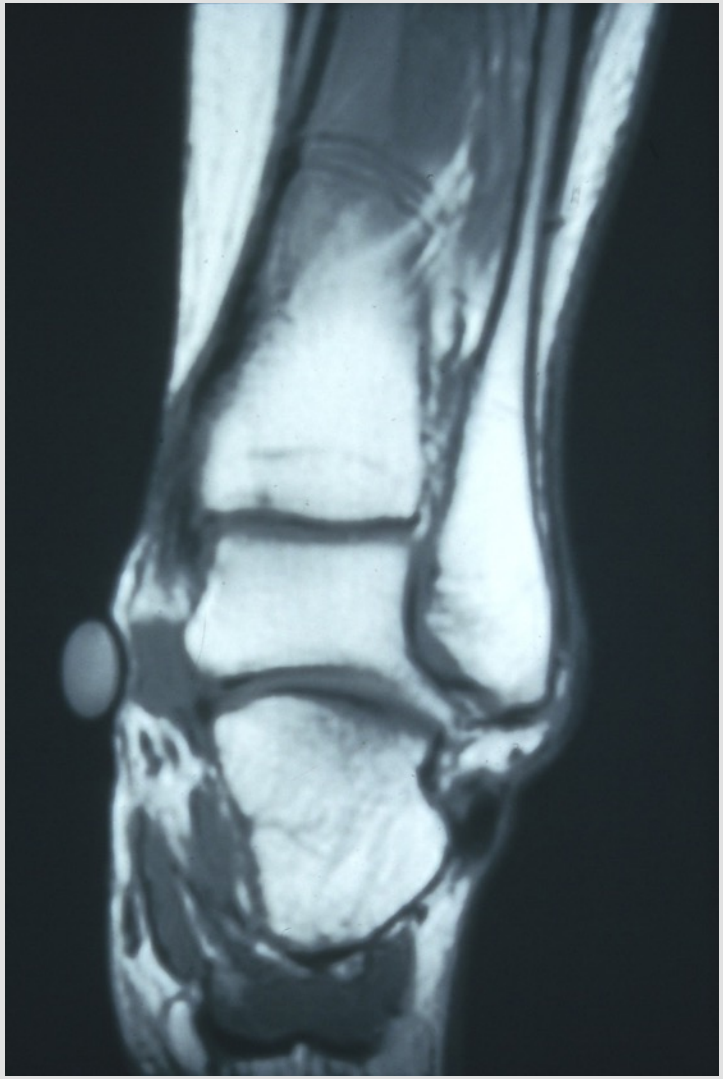

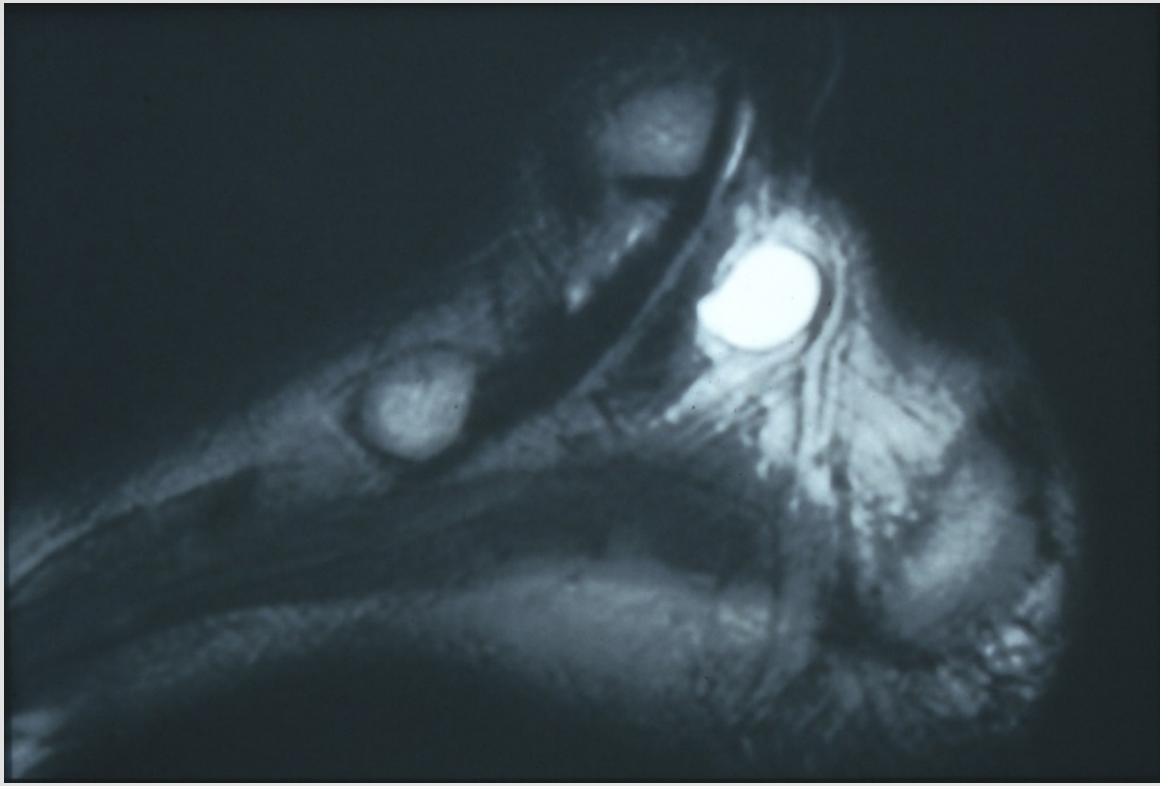

# Tarsaltunnelsyndrom (tibialisneuropati)

Ganglion

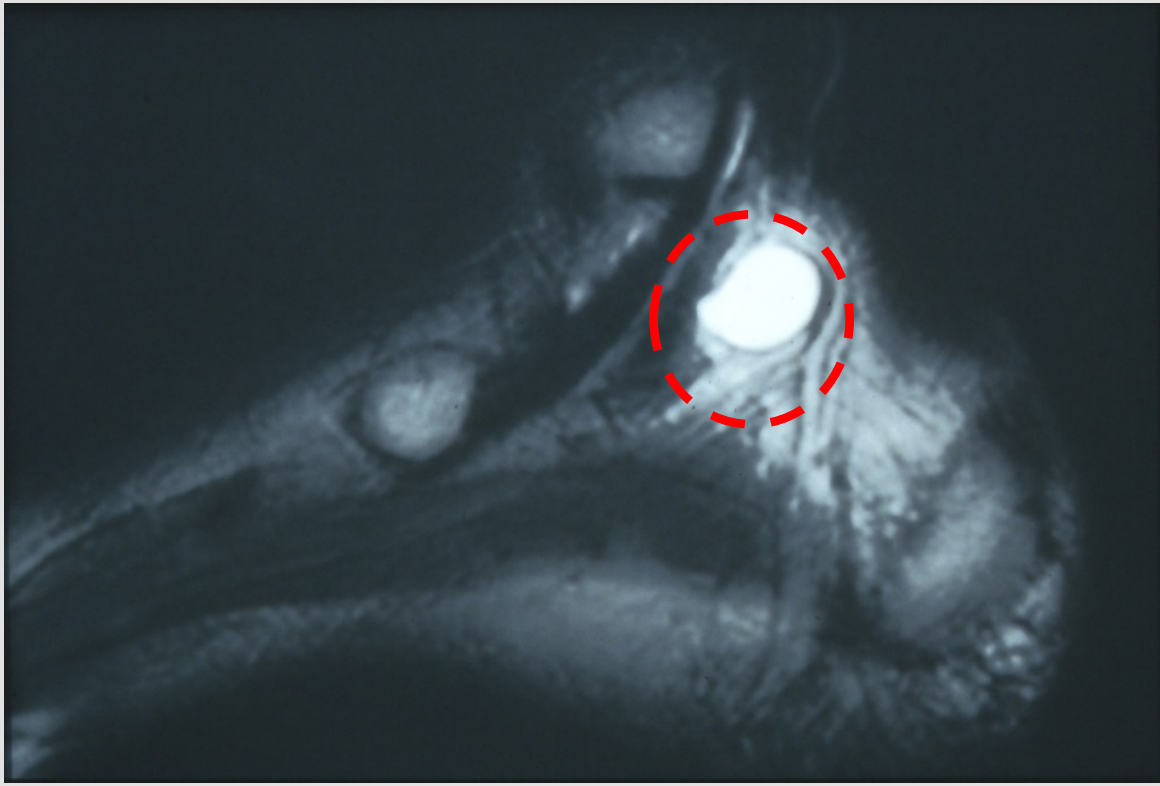

# Disposition, del II

- *Hälsena*
- *Peroneus senorna*
- *Impingement*
- *Morton neurom*
- *Tarsaltunnelsyndrom*
- *Sinus tarsi syndrom*

# Sinus tarsi syndrom

- Vad är sinus tarsi syndrom?
  - En liten benkanal under talus
  - De flesta patienter hade tidigare inversionsskada
  - Lateral smärta och instabilitet
  - Ofta synovit, artrit eller gikt
- Symptom
  - Smärta strax framför laterala malleolan
  - Palpationsömhet och svullnad
  - Bedövningsinjektionstest

# Sinus tarsi syndrom

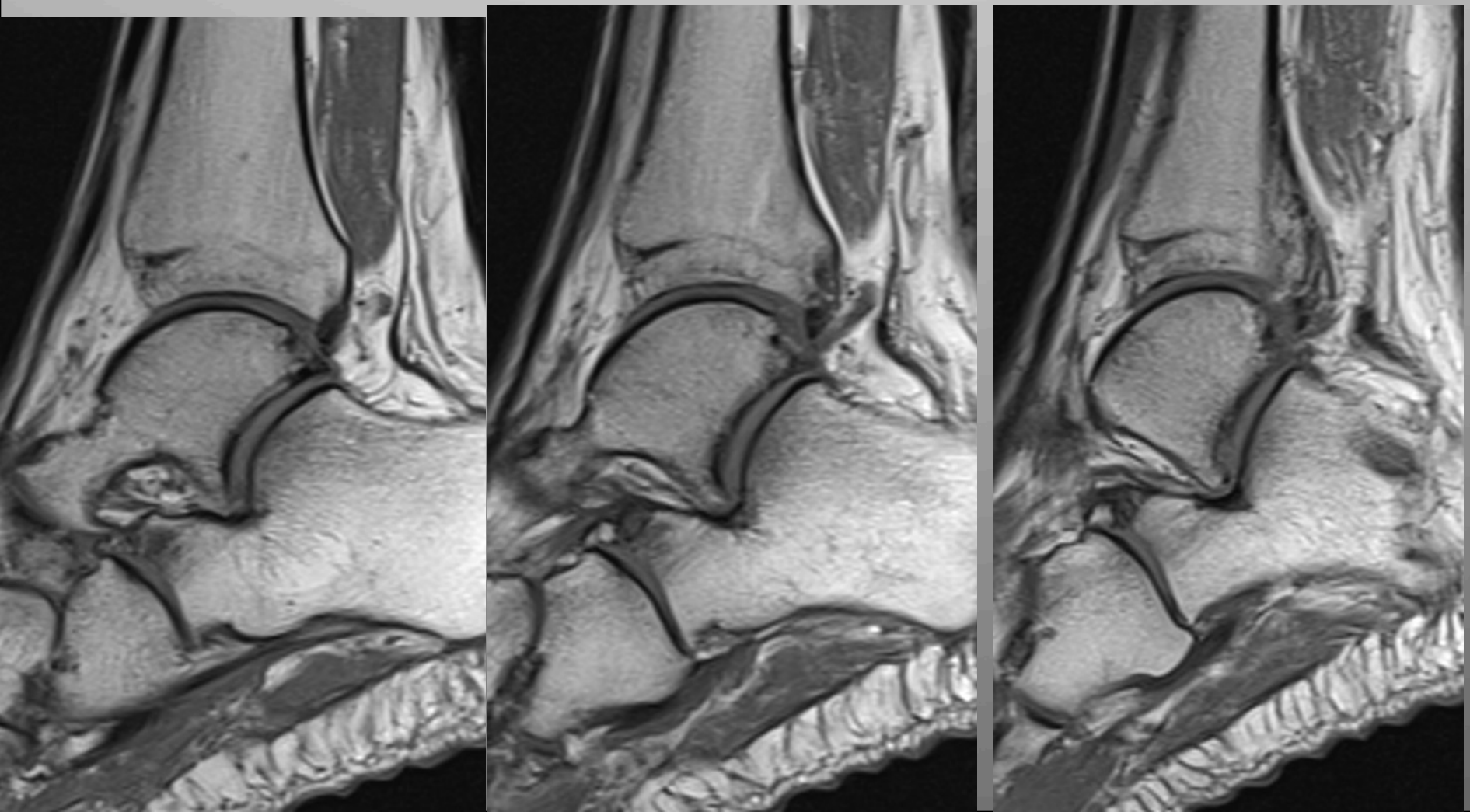

# Sinus tarsi syndrom

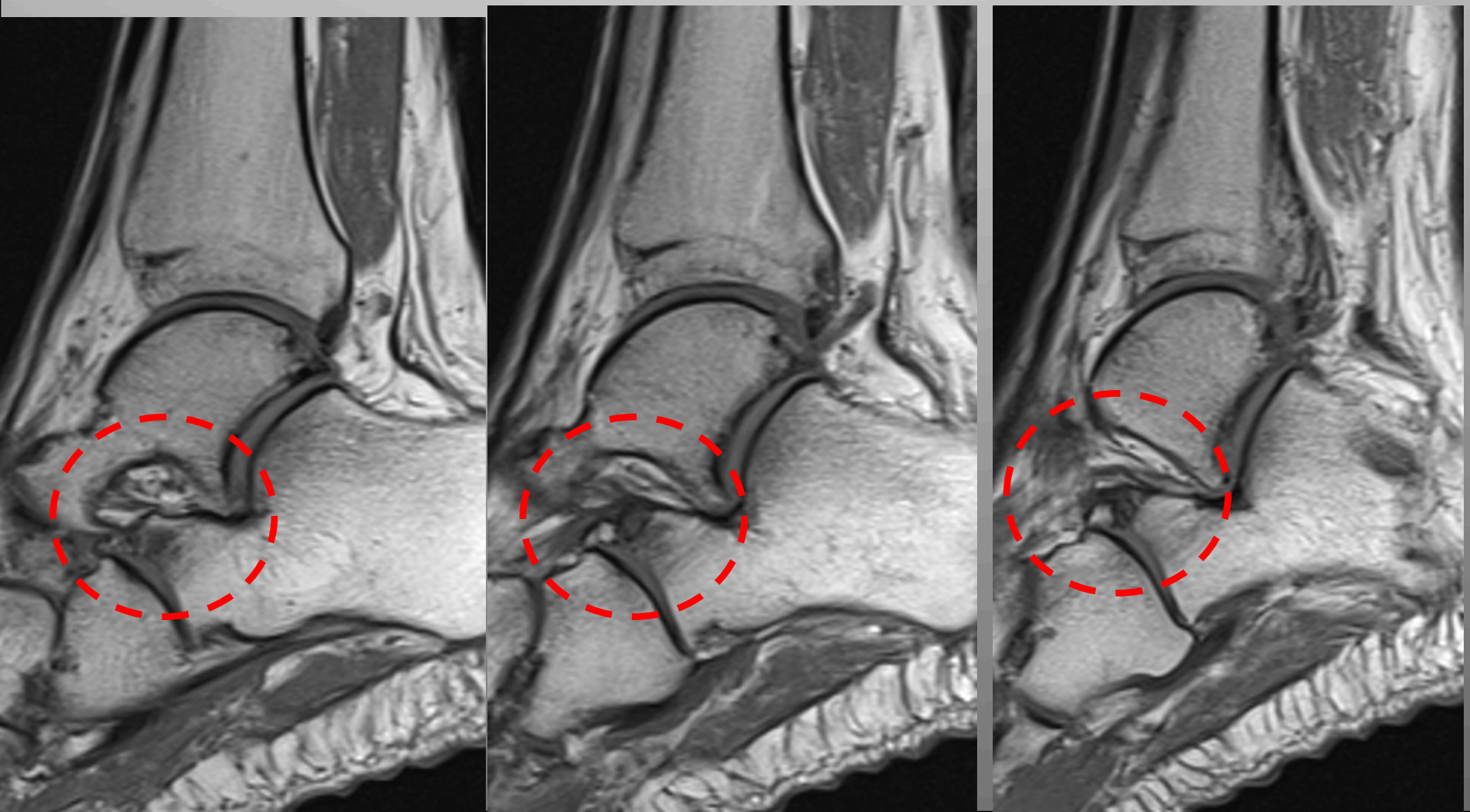

# Sinus tarsi syndrom

T1sag

u a

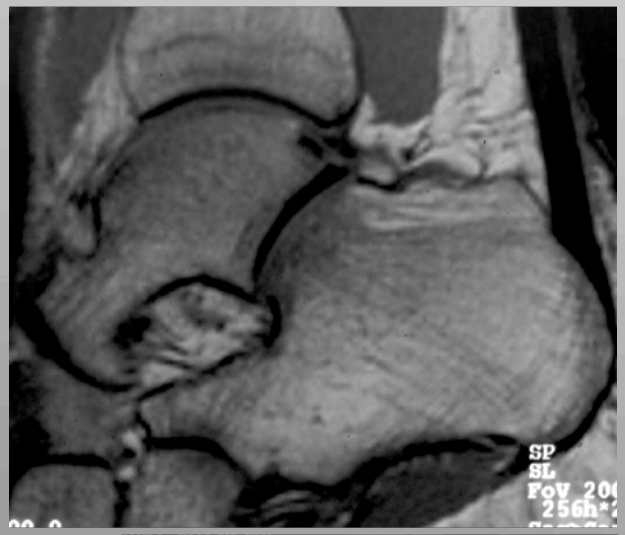

Pd tra

u a

# Sinus tarsi syndrom

T1sag

u a

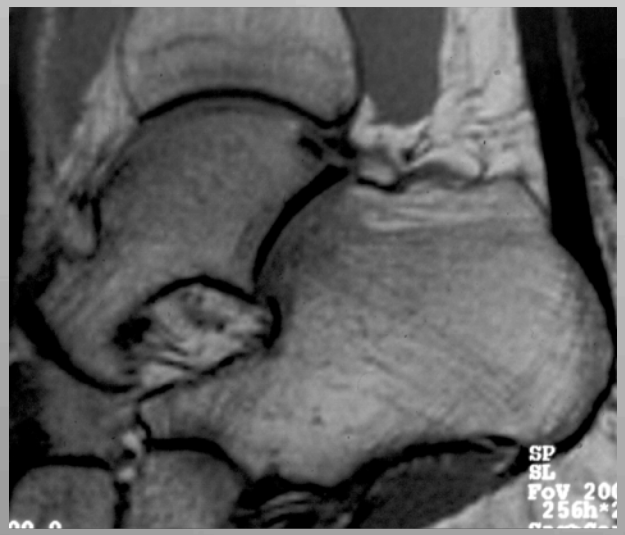

T1-sag

sjuk

Pd tra

u a

Pd tra

sjuk

# Sinus tarsi syndrom

T1sag

u a

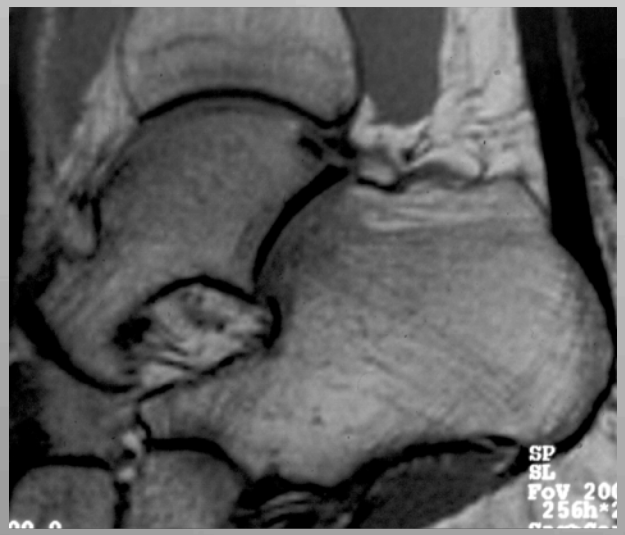

T1-sag

sjuk

Pd tra

u a

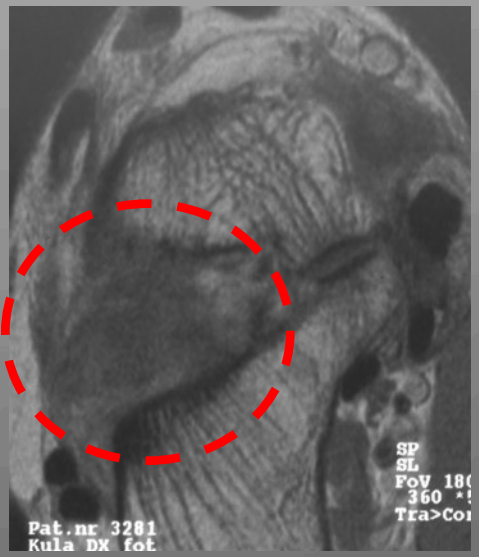


Pd tra

sjuk

# Sinus tarsi syndrom

Långvariga besvär med låsningar efter tidigare distortionstrauma

# Sinus tarsi syndrom

Långvariga besvär med låsningar efter tidigare distortionstrauma

Cystganglion

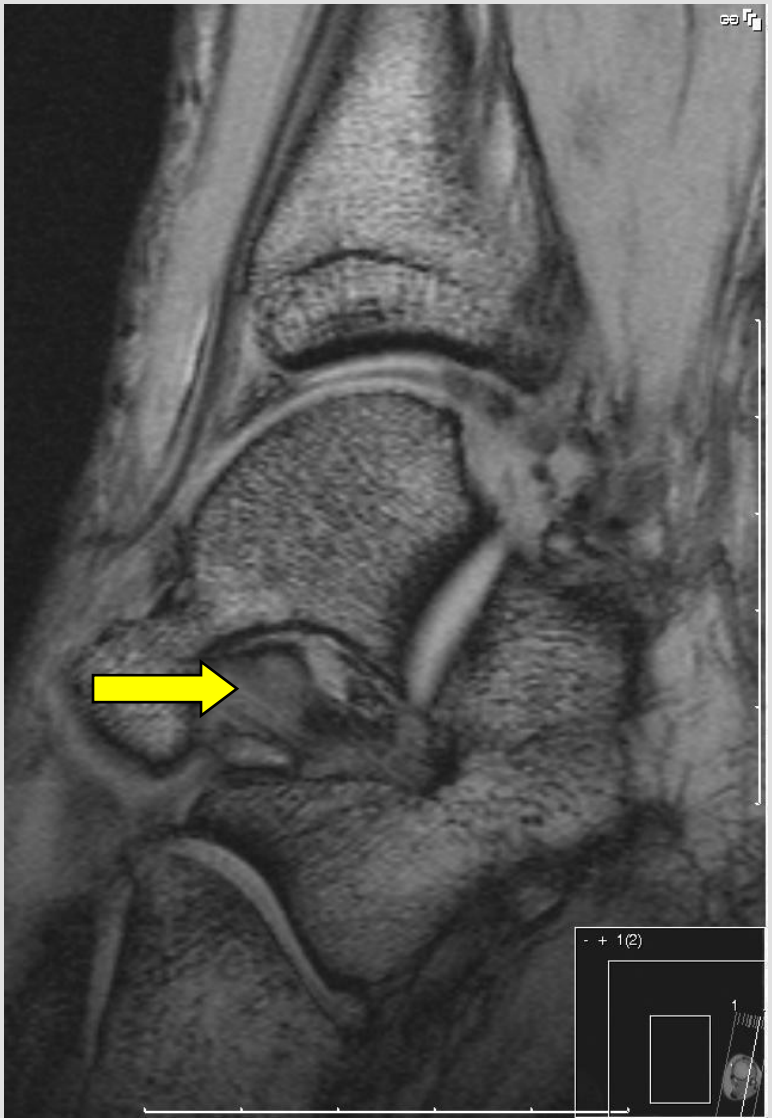


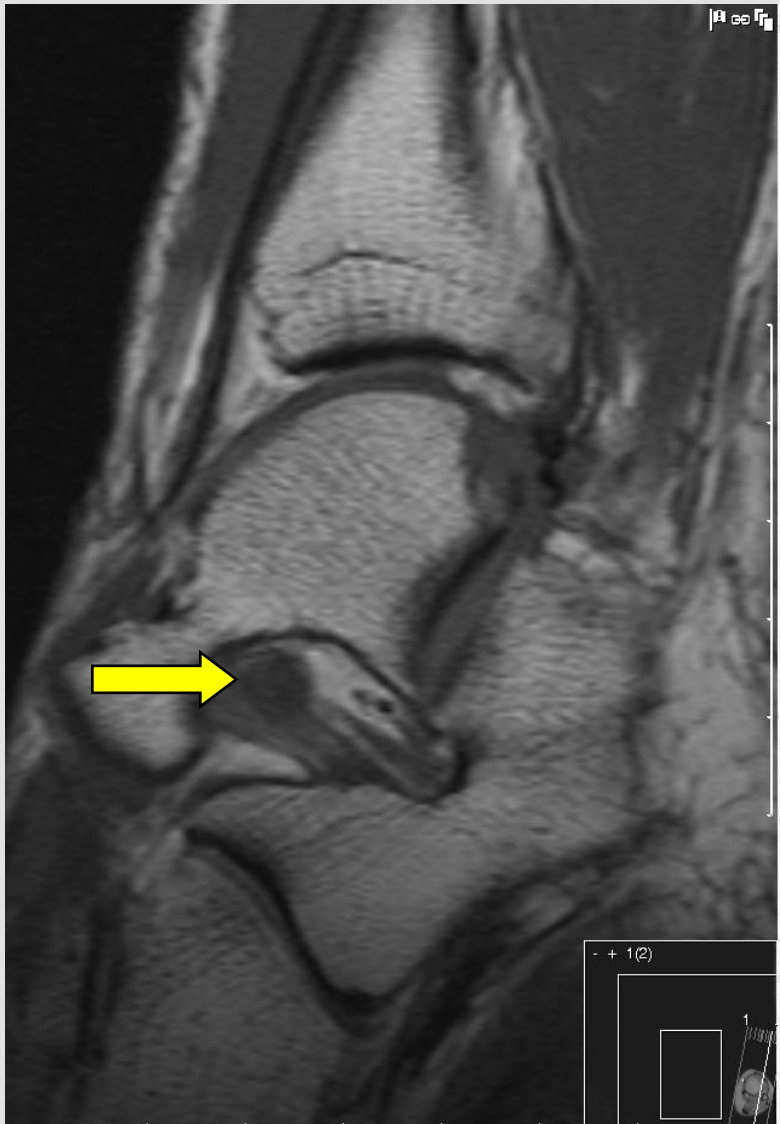

# Sinus tarsi syndrom

Långvariga besvär med låsningar efter tidigare distortionstrauma

Cystganglion

# Sinus tarsi syndrom

Pat med grav valgus-pronation i bägge fötterna, kliniskt som vid PTTI

# Sinus tarsi syndrom

Pat med grav valgus-pronation i bägge fötterna,
kliniskt som vid PTTI

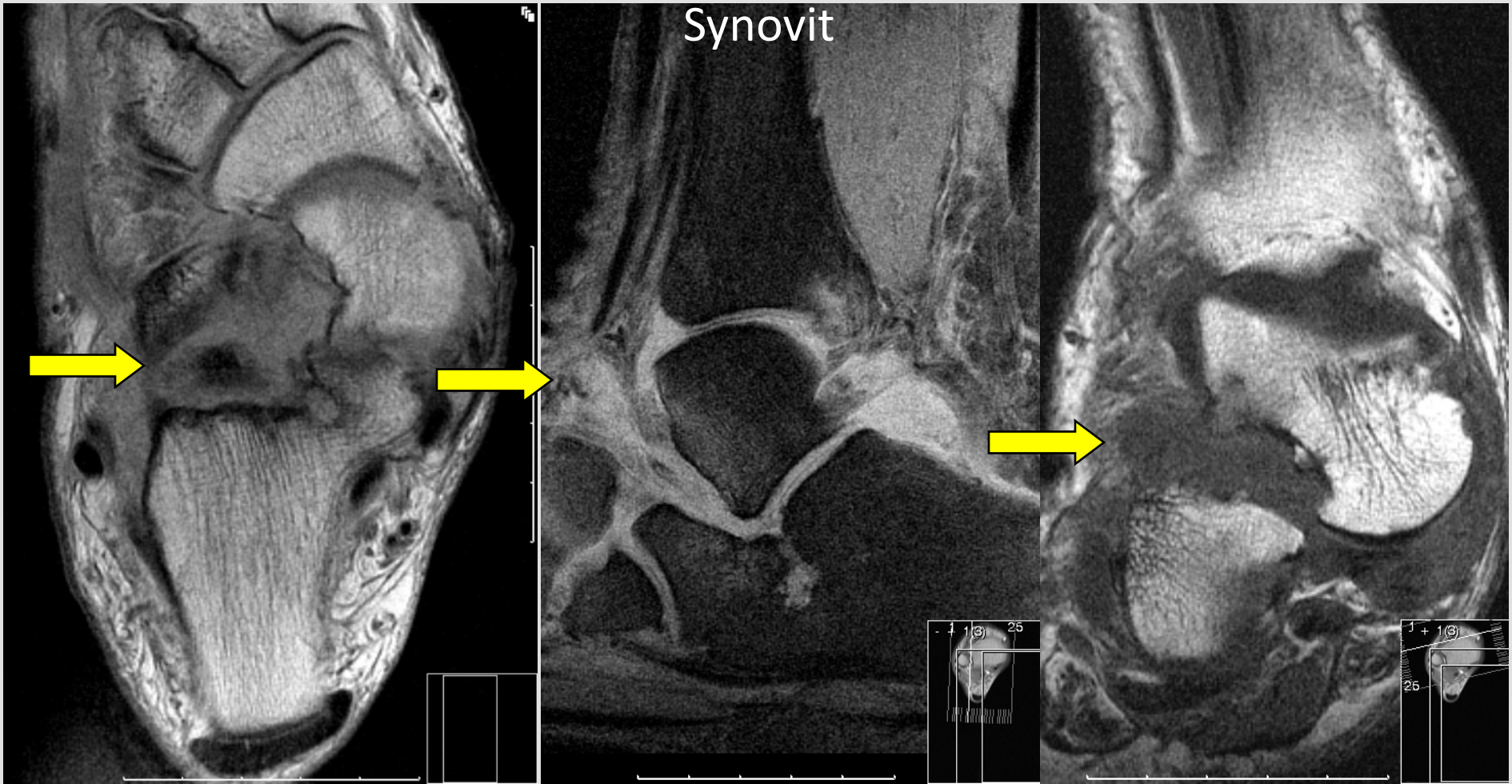

# TACK!