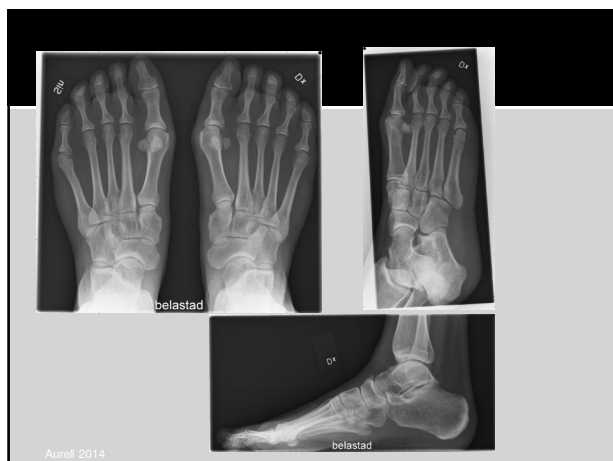

Ylva Aurell, Med.dr., Överläkare radiologi,
Sahlgrenska Universitetssjukhuset

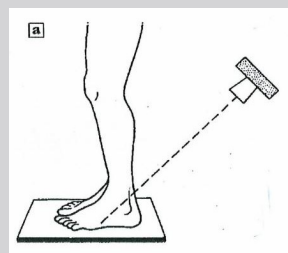
Röntgenprojektioner vid utredning av fotfelställning hos vuxna

Rutinprotokoll vid utredning av plattfot – konventionell röntgen

Frågeställning (signalord): Artros, hallux valgus Meary's linje, IM-vinkel, preop. inför plattfotsrekonstruktion	(dvs nästan alla elektiva fot- rtg)
1. Belastad frontal. (Båda fötterna!)	Belasta bilateralt, Vinkla 15° caudalt. Bildplatta på golvet.
2. Vridning (aktuell sida)	Liggande, vrid foten lätt medialt vinkla röret 15° caudalt eller snedkudde under foten.
3. Belastad sida.	Belasta aktuell fot, 5 cm av underbenet ska vara med på bilden.



Specialprojektioner – long axial view "hindfoot alignment" - Salzman (A)



Patienten stående på detektor.

Vinkla 45° bakifrån, (som en hälaxial)

Aurell 2014

Specialprojektioner – long axial view "hindfoot alignment"

