AKADEMISKA SJUKHUSET

UPPSALA UNIVERSITET

MR-fot

Adel Shalabi MD, PhD, Docent
Bild och Funktionsmedicinskt Centrum
Akademiska sjukhuset, Uppsala

Modaliteter

- Röntgen
  - Indikationer
    - trauma
    - artros
    - Smärta
  - Projektioner
    - AP
    - lateral
    - vridningar
- CT
  - Indikationer
    - traumautredning
    - diagnos
    - klassifikation
  - Rekonstruktionsplan
  - 3D
- UL
  - Senor
  - Ligament
  - Intervention

MR fot

- Indikationer
  - Mjukdelstrauma
  - Sen- & ligamentskada
  - Infektion
  - Smärta
- Sekvensval
  - T2/PD tse tra 3 mm
  - T1 tse cor 3 mm
  - T2 STIR cor 4 mm
  - Te me 3D sag 2
  - Ev. kontrast

Disposition

- *Anatomi, MR-anatomi*
- *Hälsena*
- *Tibialis posteriorsenan*
- Tenosynovit
- *Tibialis anteriorsenan*
- Peroneus senorna
- Impingement
- Plantarfascit
- Mortons neurom
- Sinus tarsi syndrom
- Tarsaltunnelsyndrom
- Osteochondritis dissecans av talus

Anatomi

Och några muskler och senor!

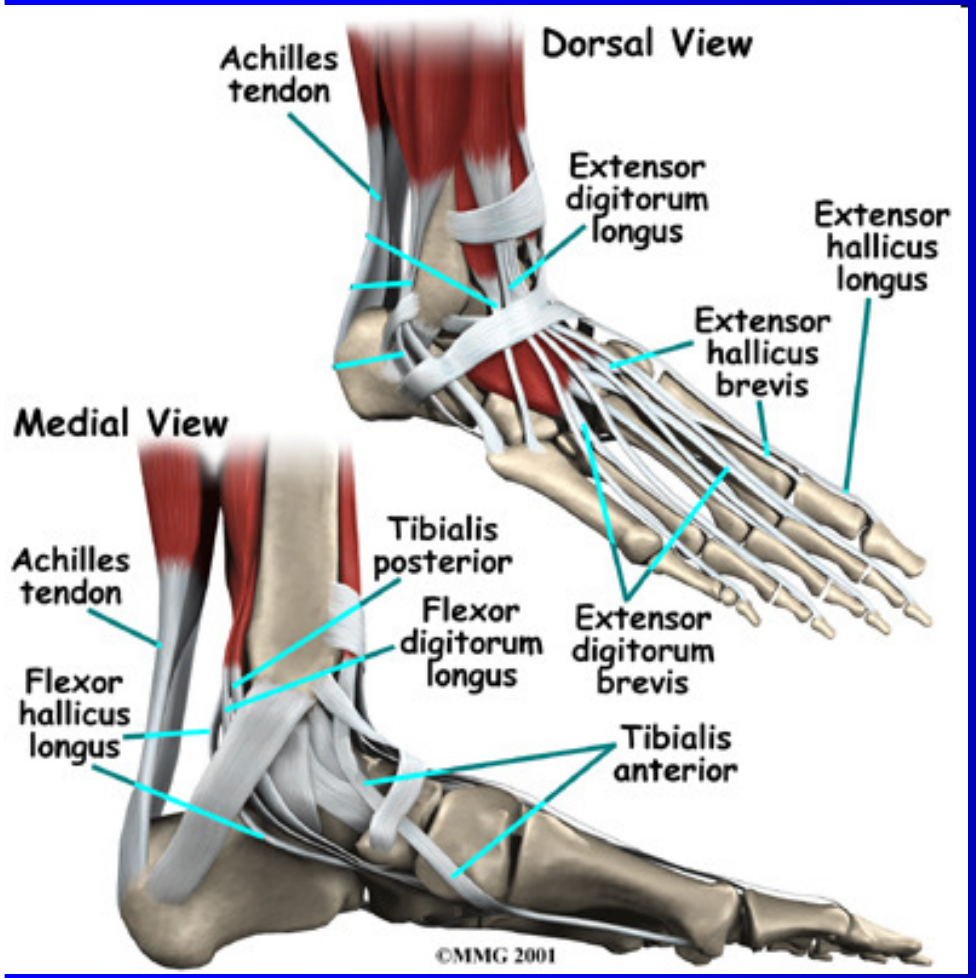

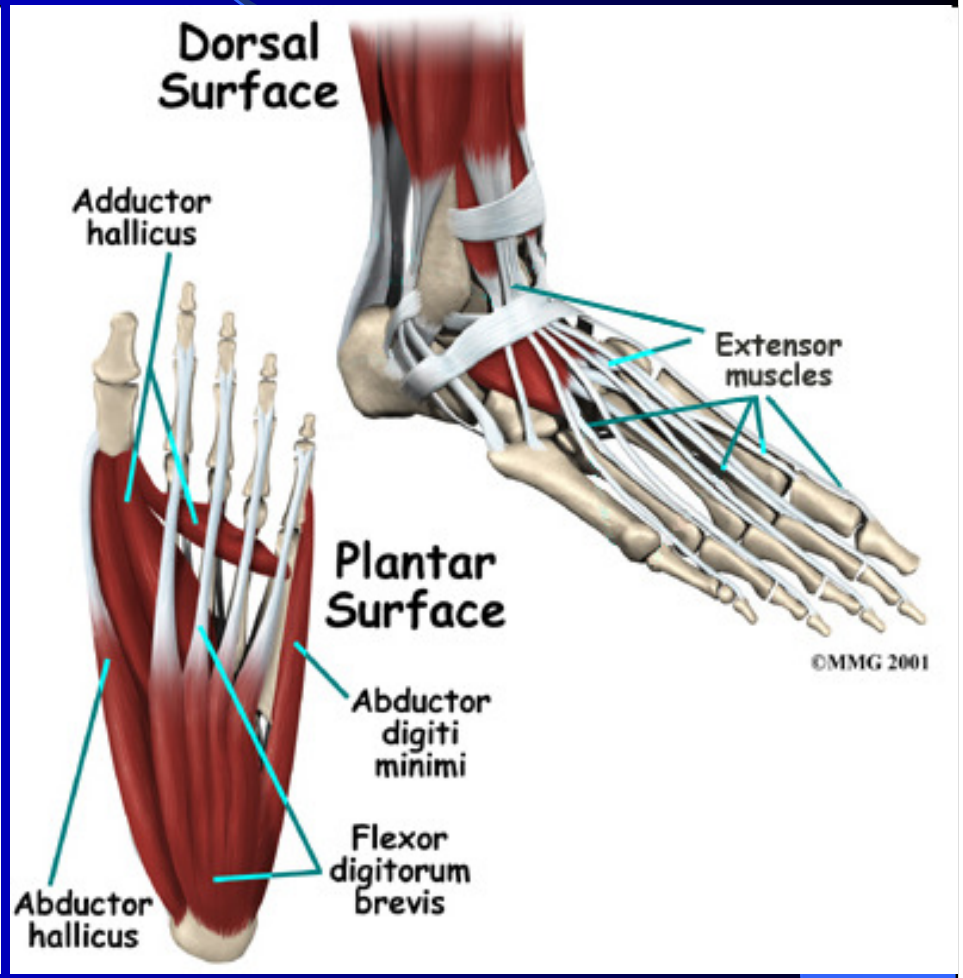

MRI-anatomi

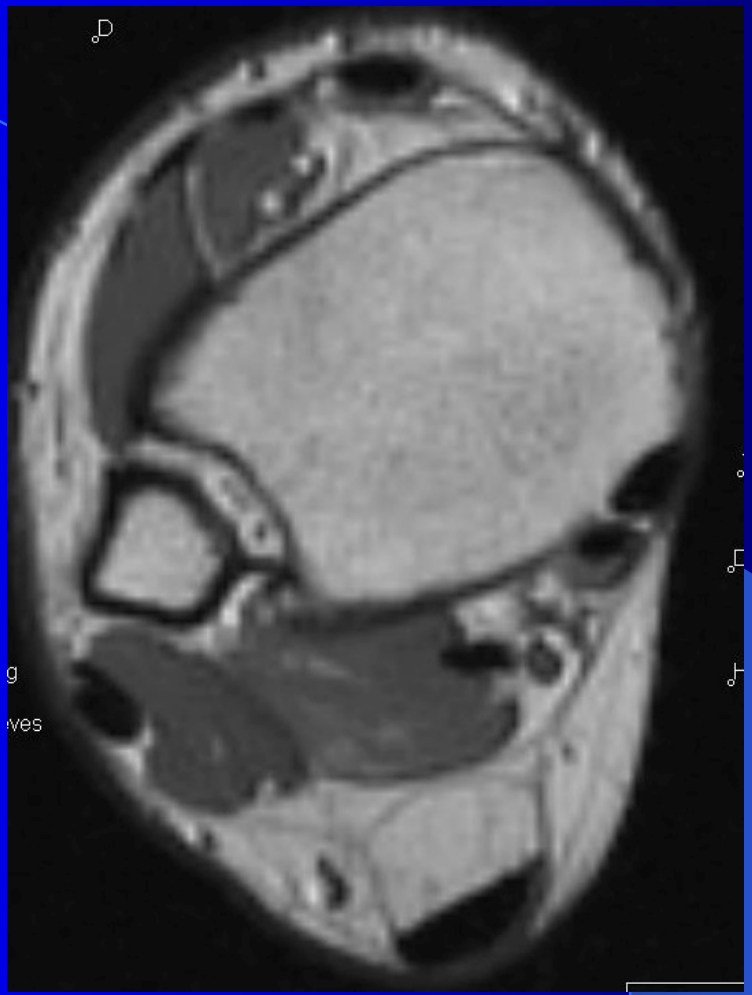

MRI-anatomi

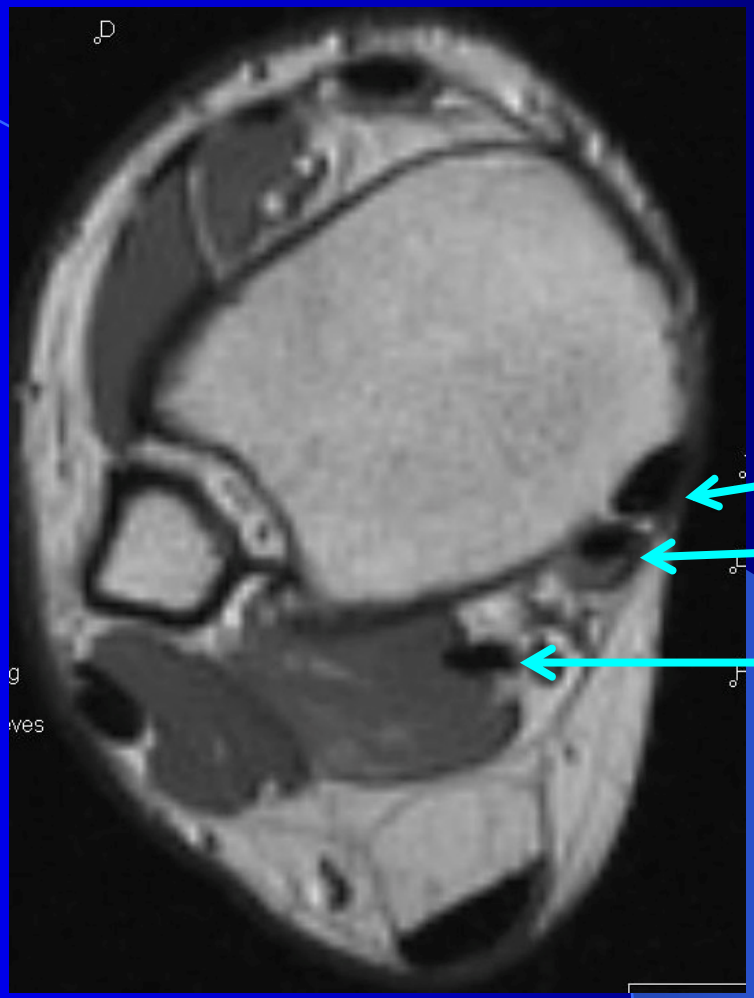

Tom

Dick

Harry

MRI-anatomi

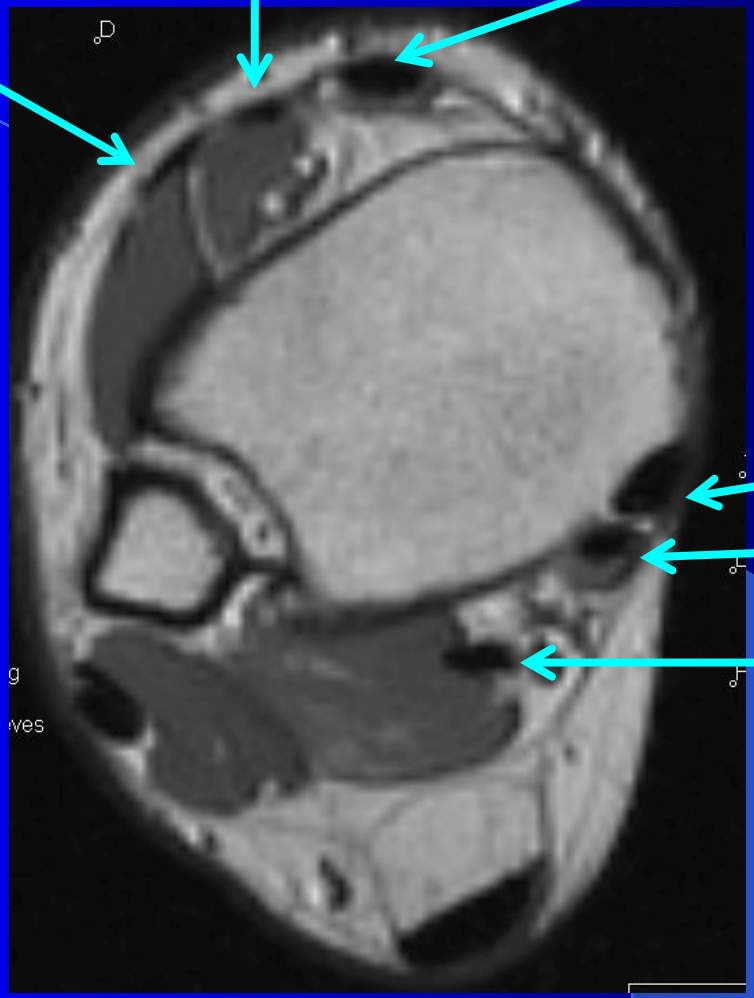

MRI-anatomi

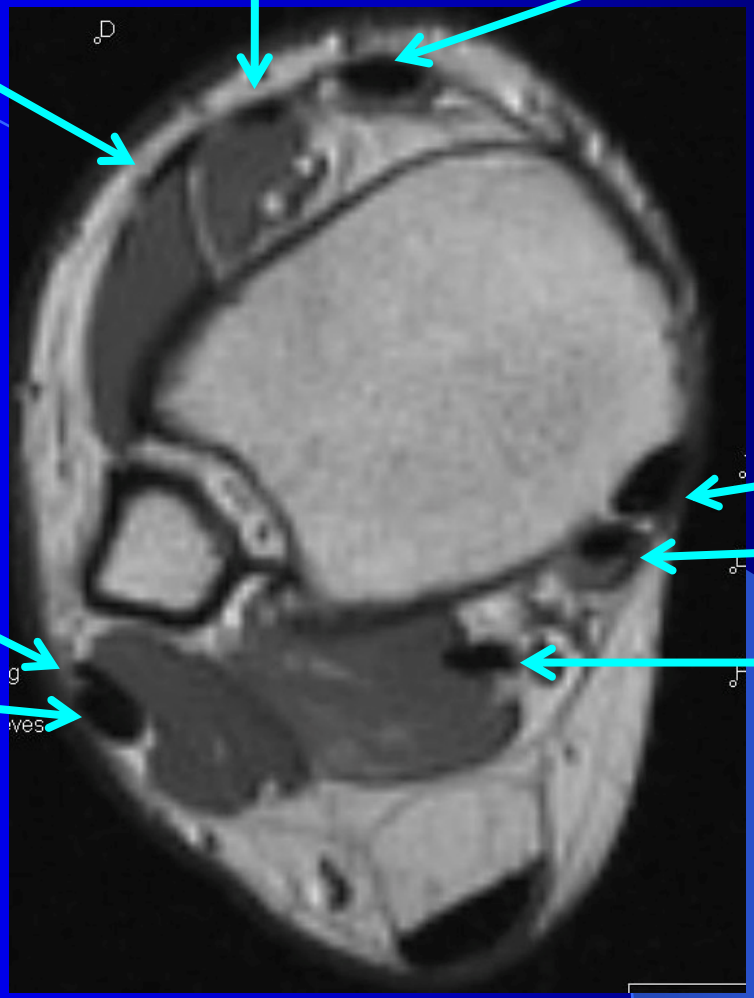

MRI-anatomi

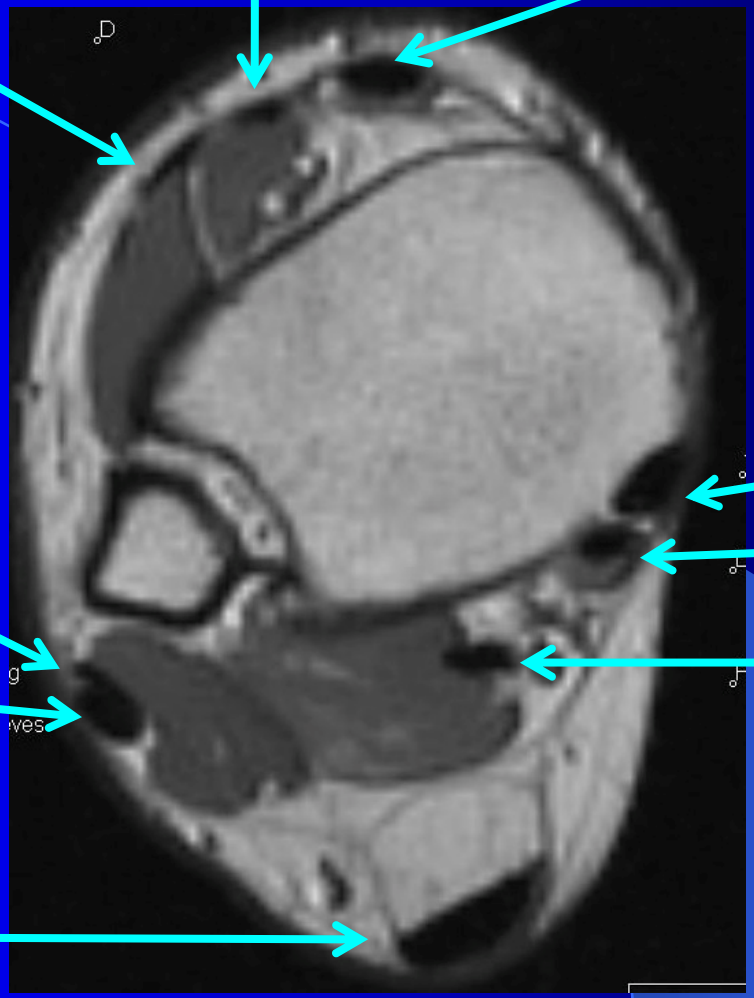

MRI-anatomi

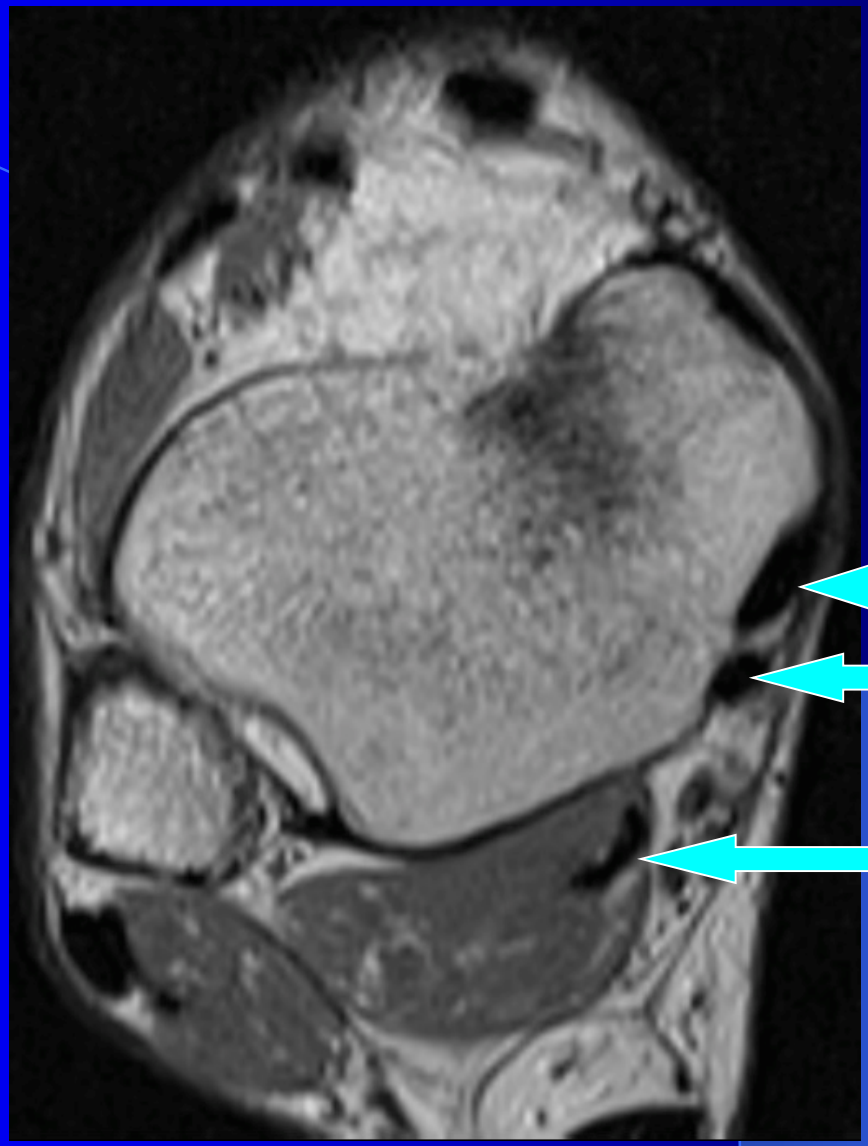

PTT
1½ - 2 ggr
större jmf FDL

FDL

FHL

MRI-anatomi

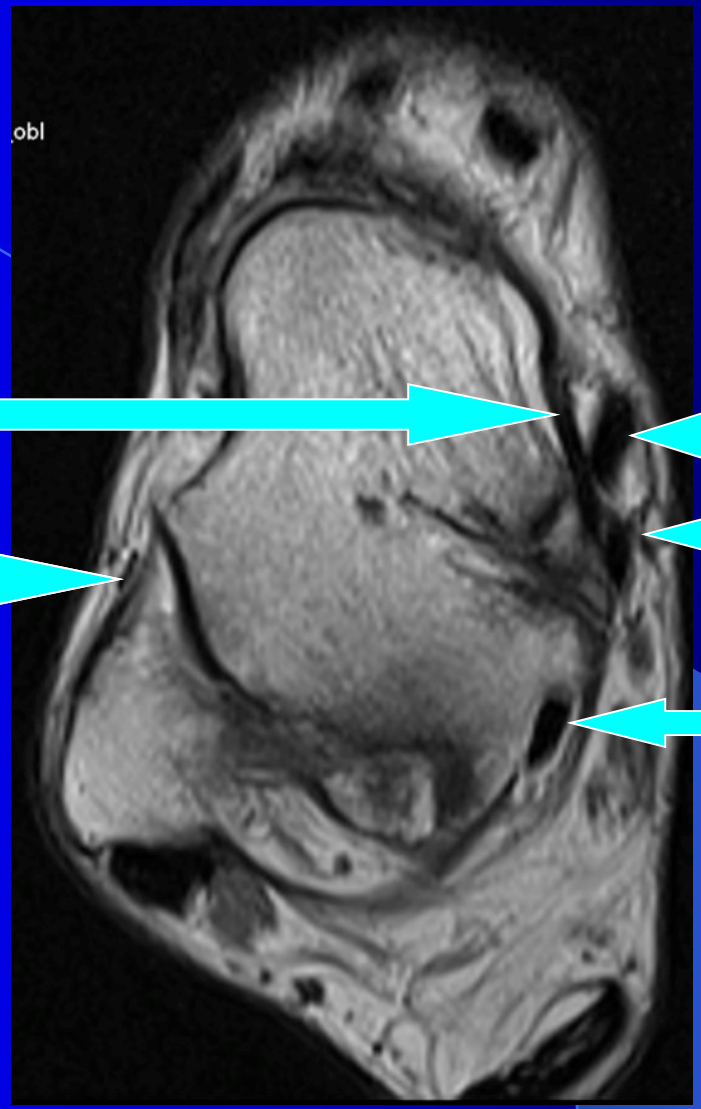

Deltoid ligament

FTA

PTT

FDL

FHL

MRI-anatomi

Springligament:

- Supermedial CNL
- Medioplantar CNL
- Inferoplantar CNL

Inferoplantar CNL

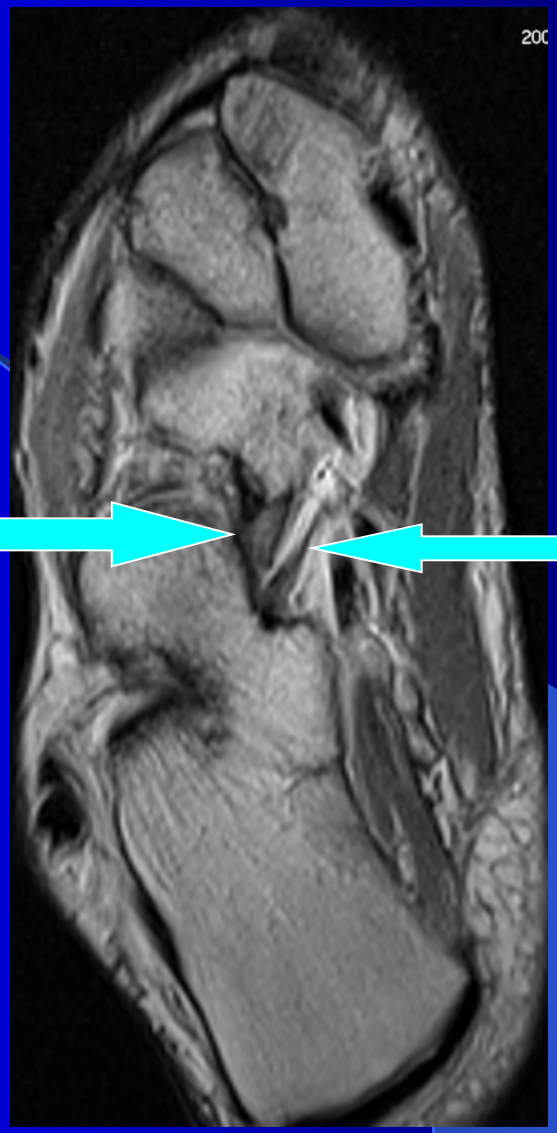

Mediooblique CNL

MRI-anatomi

Deltoidligament:
- Ant tibiotalar lig.
- Post tibiotalar lig.

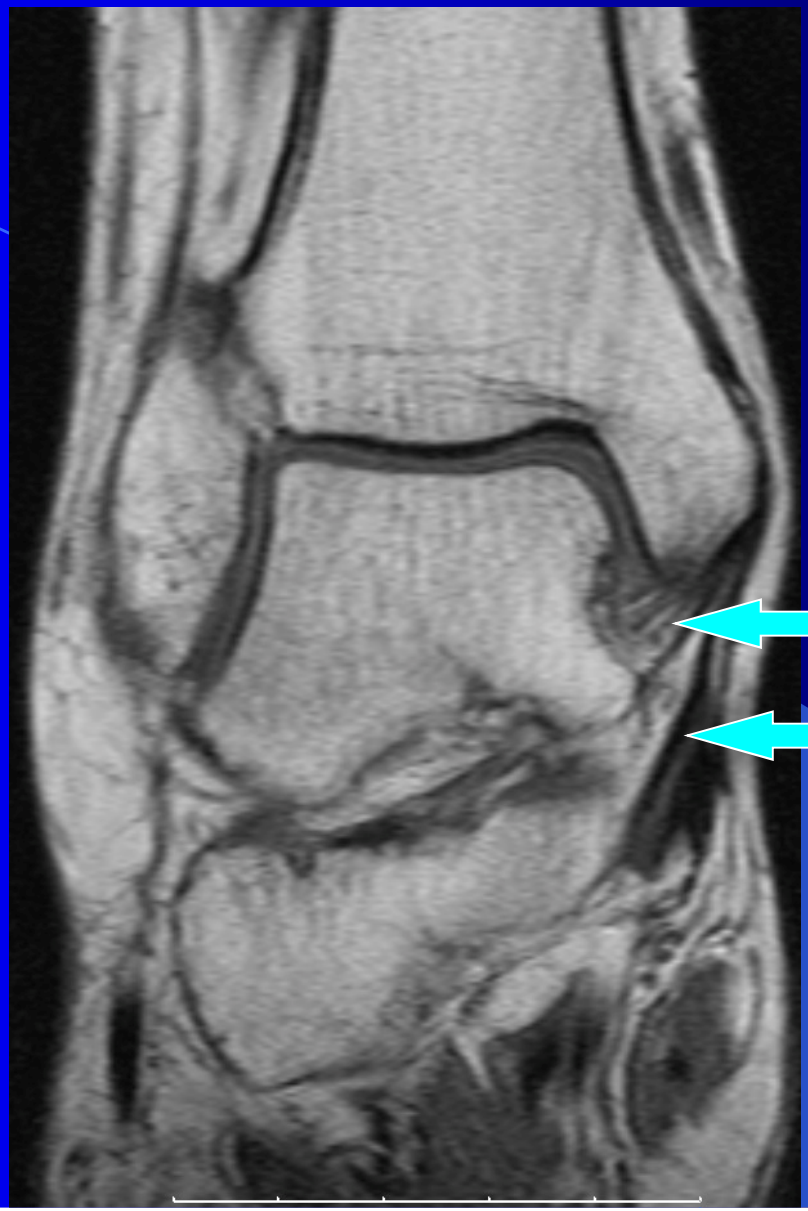

Deltoidligament Deep fibrer (ant tibiotalar lig)

Deltoidligament Superficial fibrer (post tibiotalar lig)

MRI-anatomi

Springligament:

- Supermedial CNL
- Medioplantar CNL
- Inferoplantar CNL

Tibiospring fibrer
Deltoidligament

Supermedial
CNL

MRI-anatomi

Springligament:

- Supermedial CNL
- Medioplantar CNL
- Inferoplantar CNL

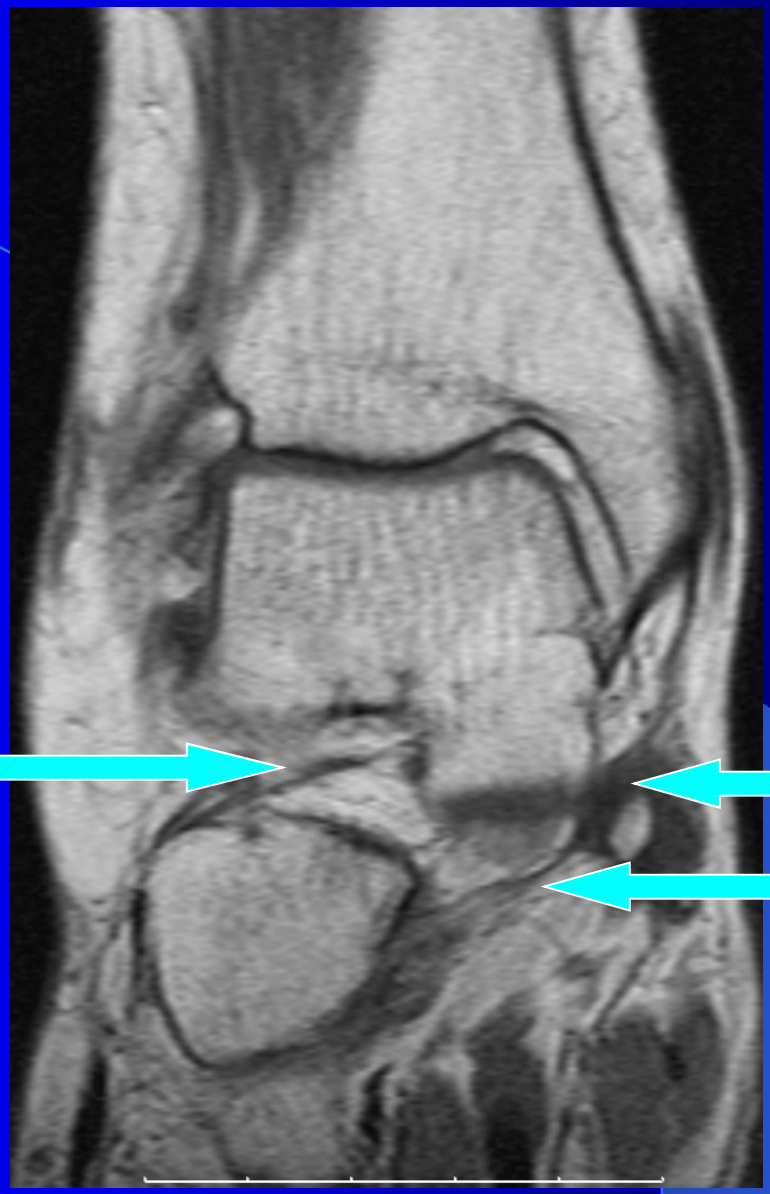

MRI-anatomi

Springligament:

- Supermedial CNL
- Medioplantar CNL
- Inferoplantar CNL

Inferoplantar

MRI-anatomi

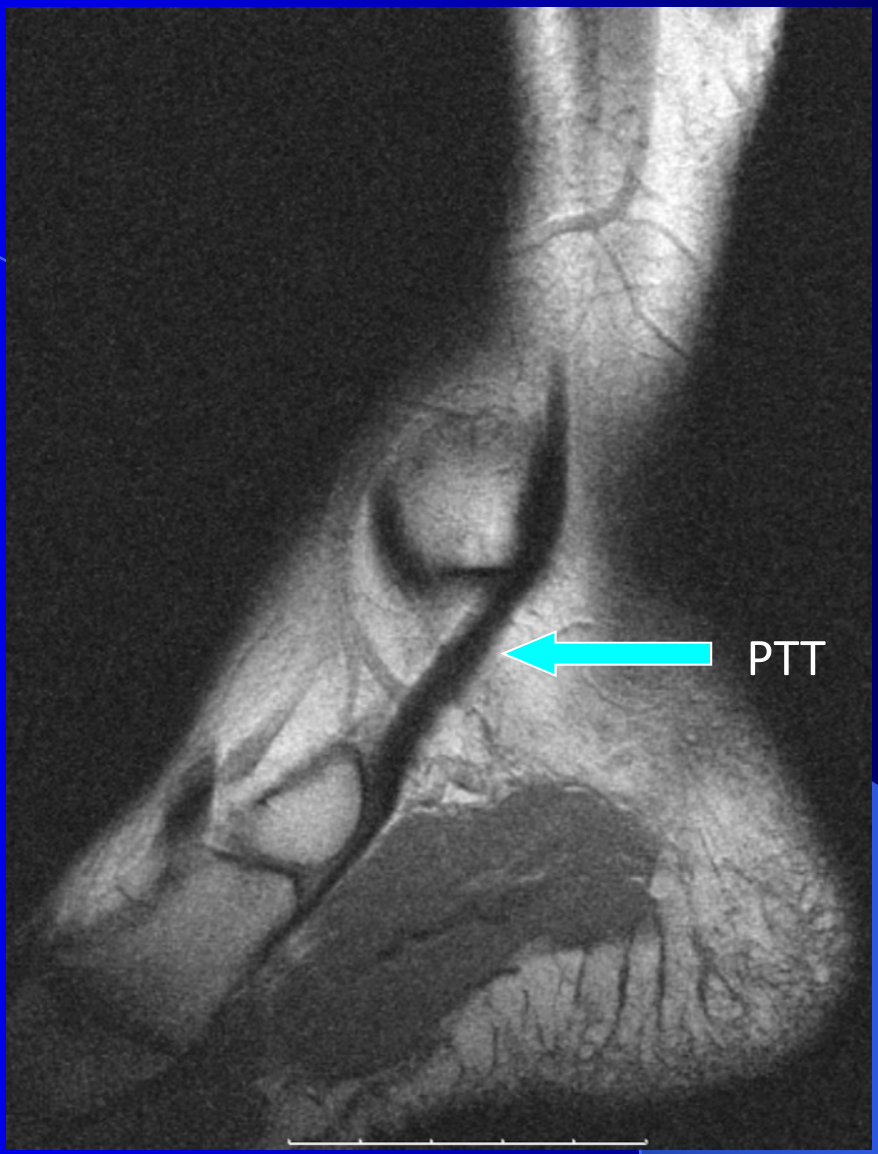

MRI-anatomi

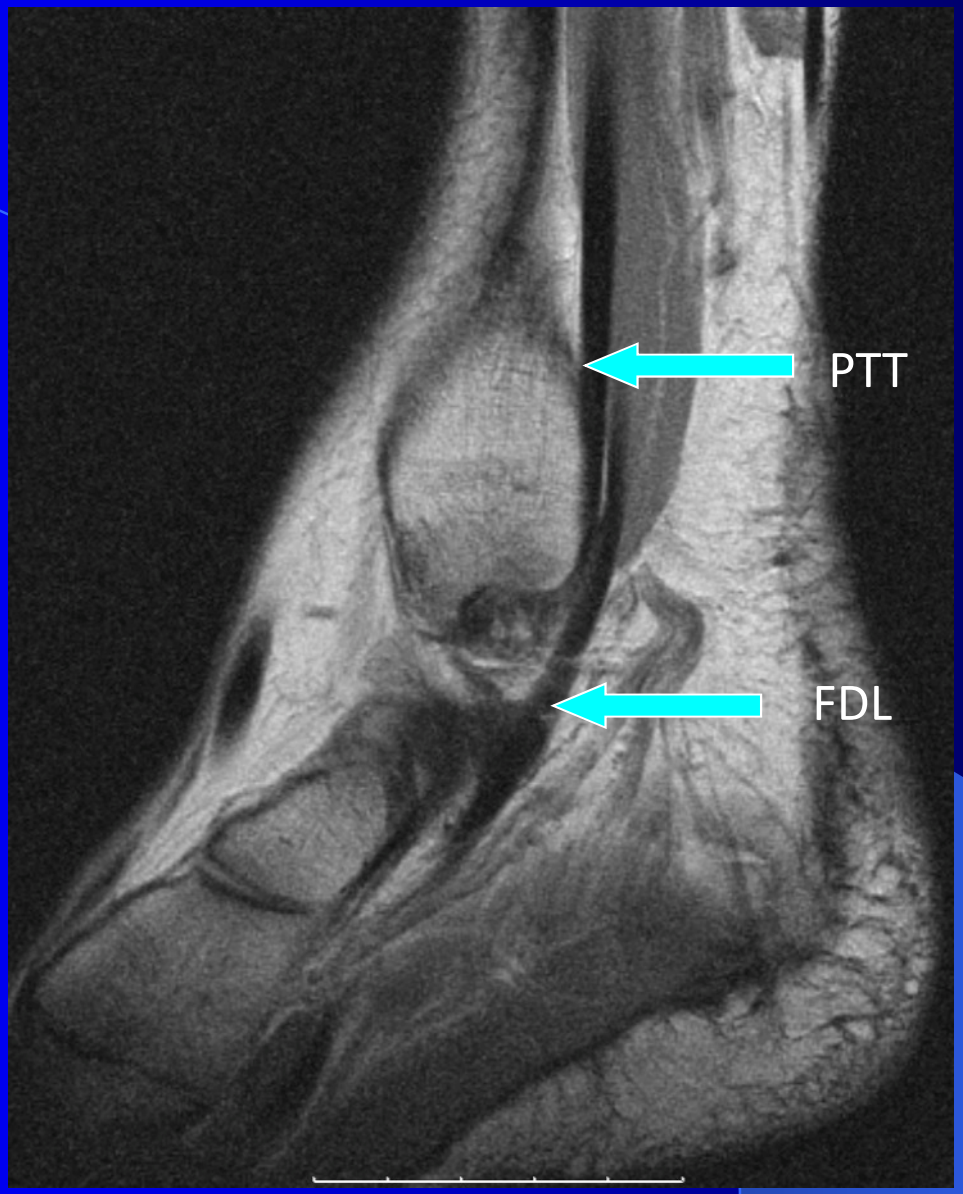

MRI-anatomi

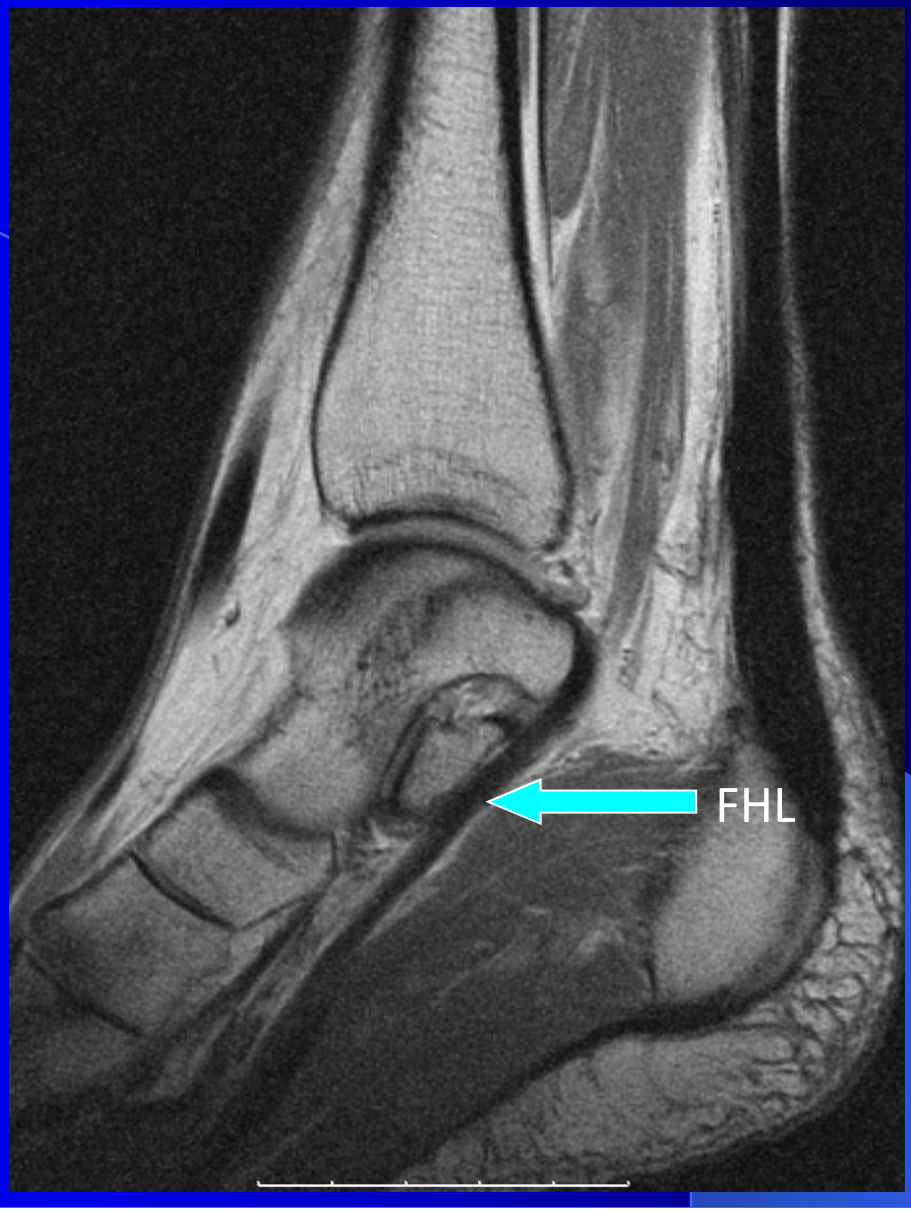

MRI-anatomi

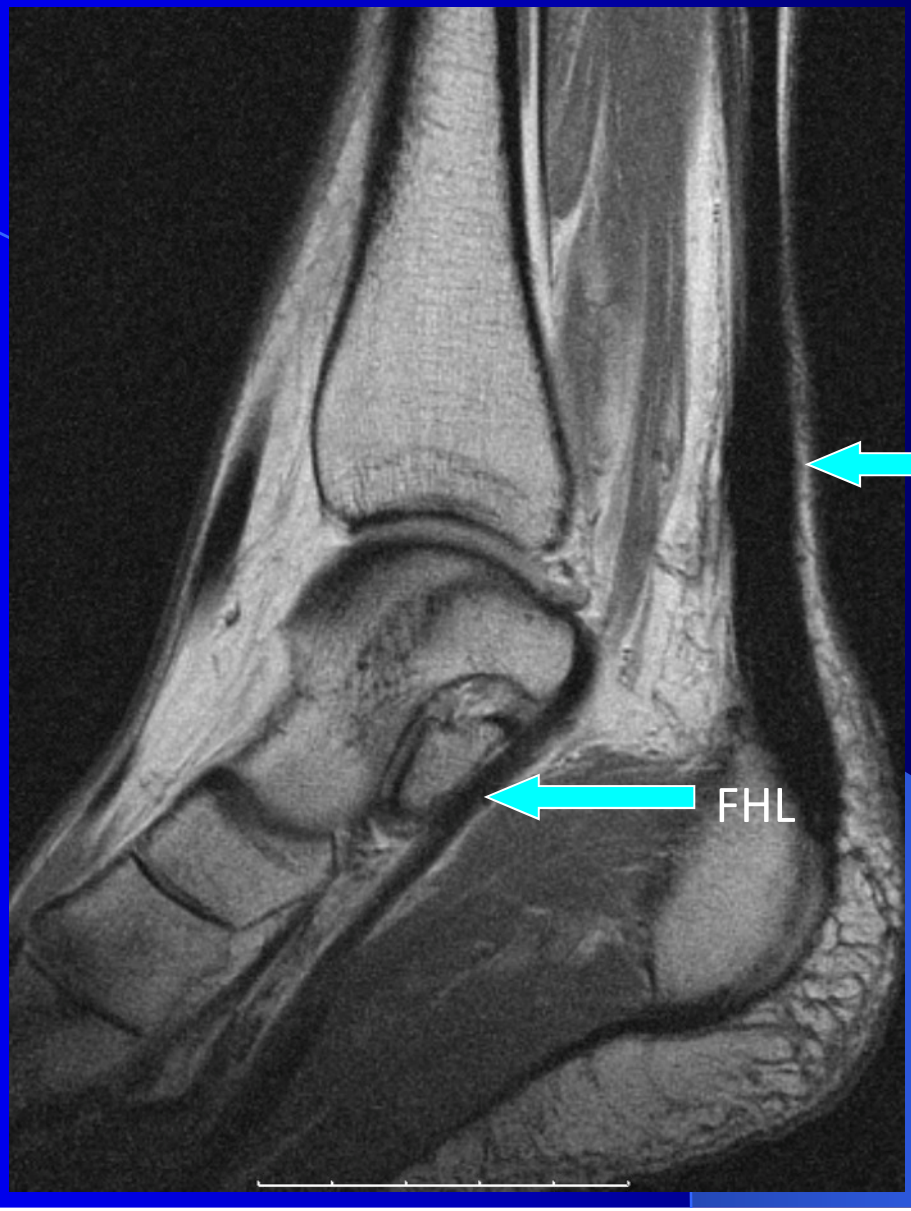

Hälsena

- Tendinos
- Ruptur
- Bursit

Hälsenetendinos

- Hälsenebesvär är mycket vanligt
- Drabbar ffa medelålders, 2/3 hos individer med hög aktivitetsnivå

Symtom

- Lokal smärta och ömhet
- Morgonstelhet
- Funktionsnedsättning vid:
  - löpning
  - rask promenad
  - trappgång

Patologi

Den kroniska sjuka senan uppvisar ingen inflammation utan snarare en reaktiv förändring med bristande läkningsförmåga (Åström & Rausing 1997, Movin et al 1997, Shalabi et al 2002)

Patologi

- Fiberstruktur
- Fiberarrangemang
- Rundade cellkärnor
- Minskad kollagen färgbarhet
- Ökad celltäthet
- Ökad kärltäthet
- Fibros eller hyalinisation
- Ökad förekomst av interstitiella glykosaminoglykaner (GAG)

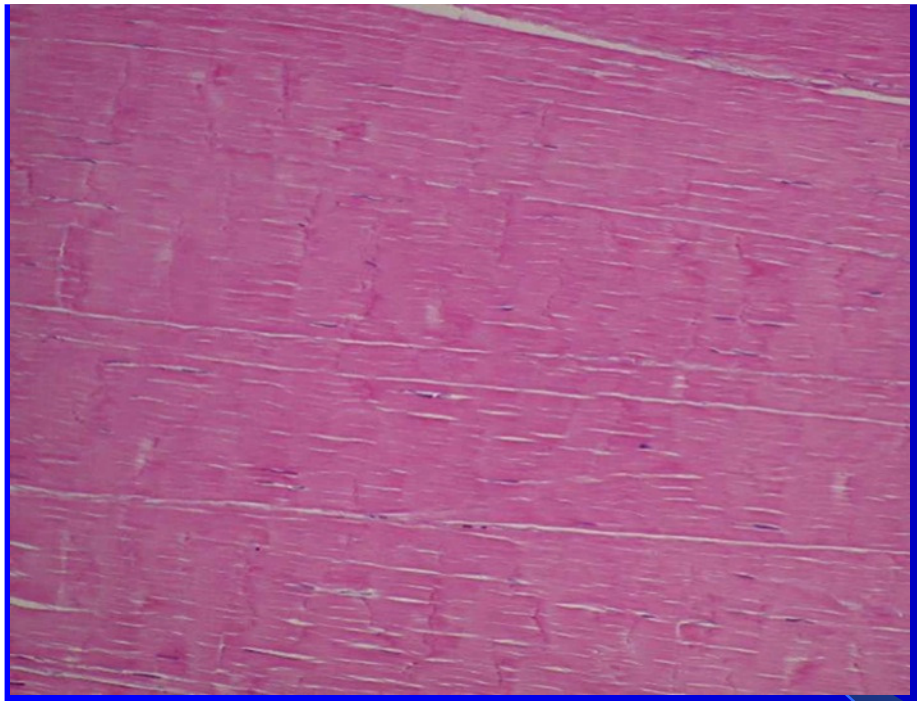

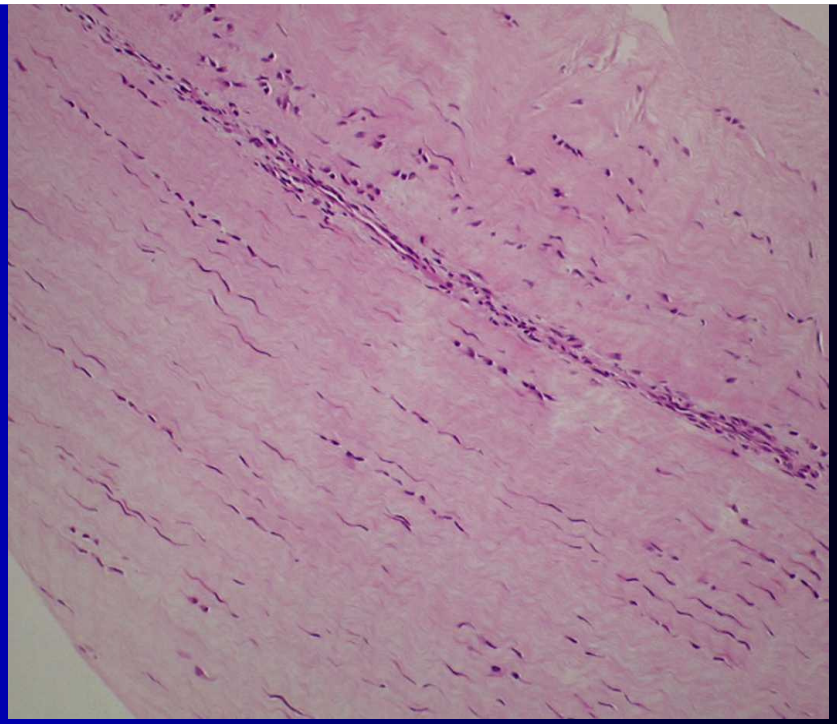

Nomenklatur

- Ej hälseneinflammation
- Ej tendinit

Nomenklatur

- Tendinopati (klinisk)

eller

- Tendinos (radiologisk)

Klinik

- Proximala besvär (muskel-sen övergång)
- Mellersta delen (2-7 cm proximalt om infästning)
- Distala akillodynia (senans infästning)

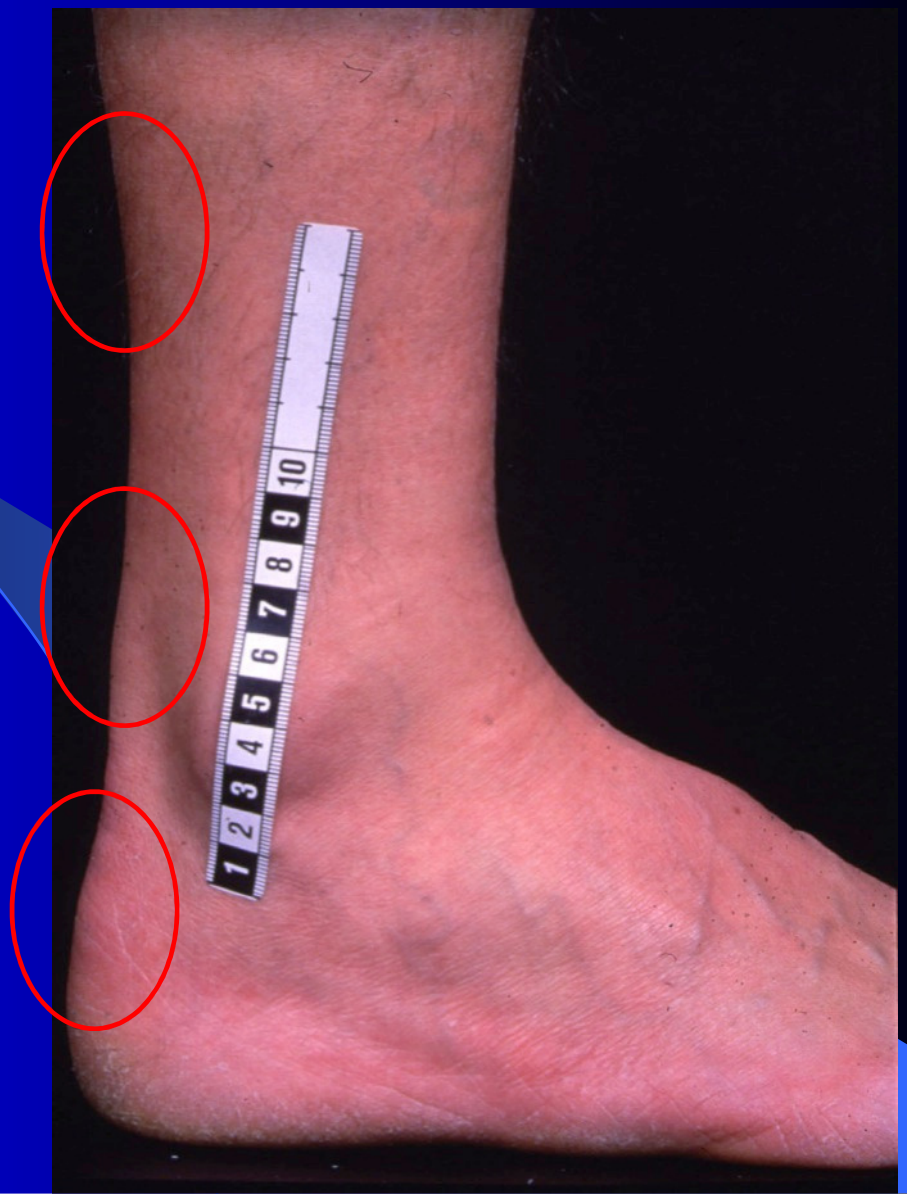

Radiologiska metoder

- Diagnos- etablerat
- Terapimonitorering – oklart

- Val av metod
  - Ultraljud
  - MRI

Ultraljud

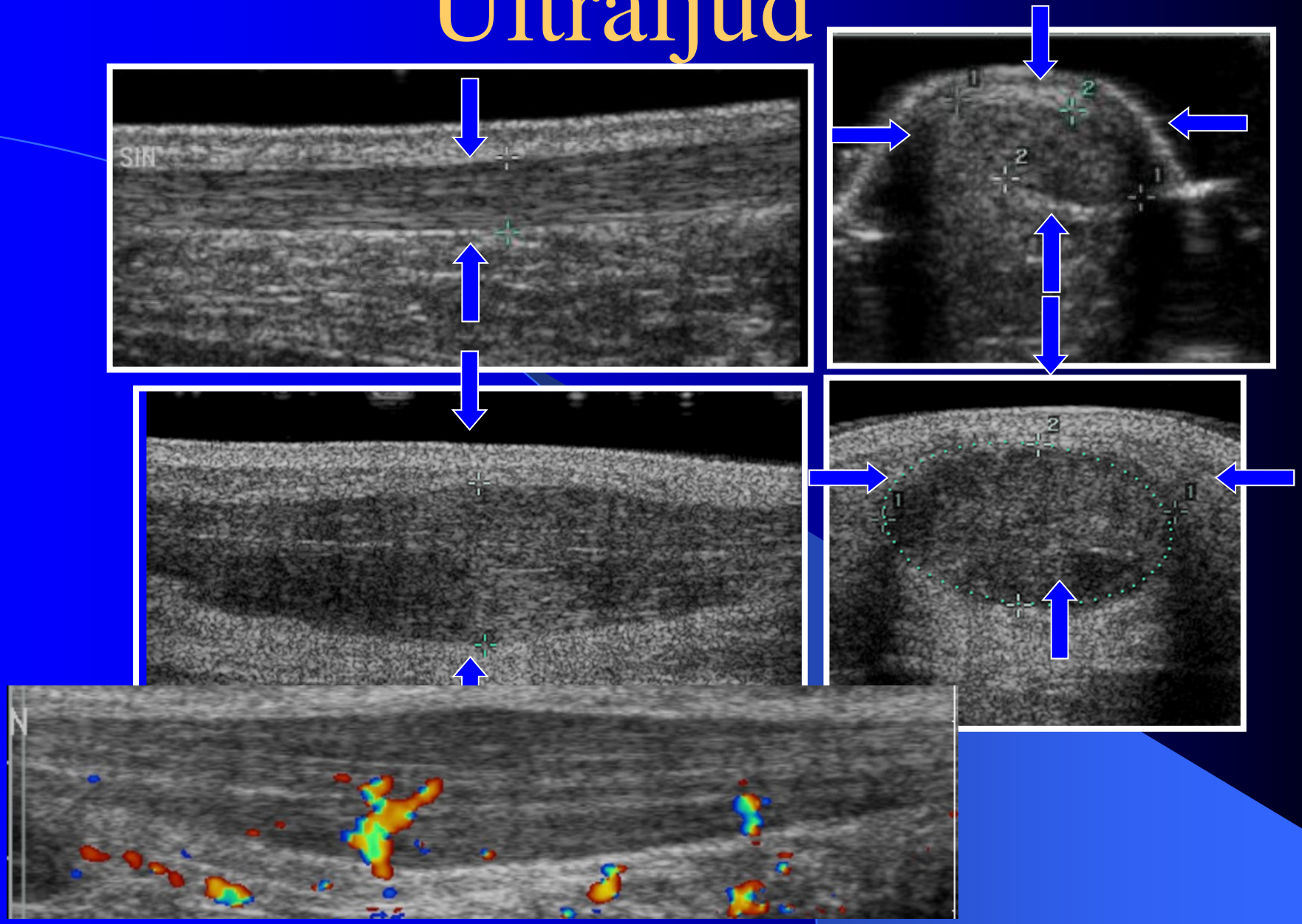

MRI (Normal)

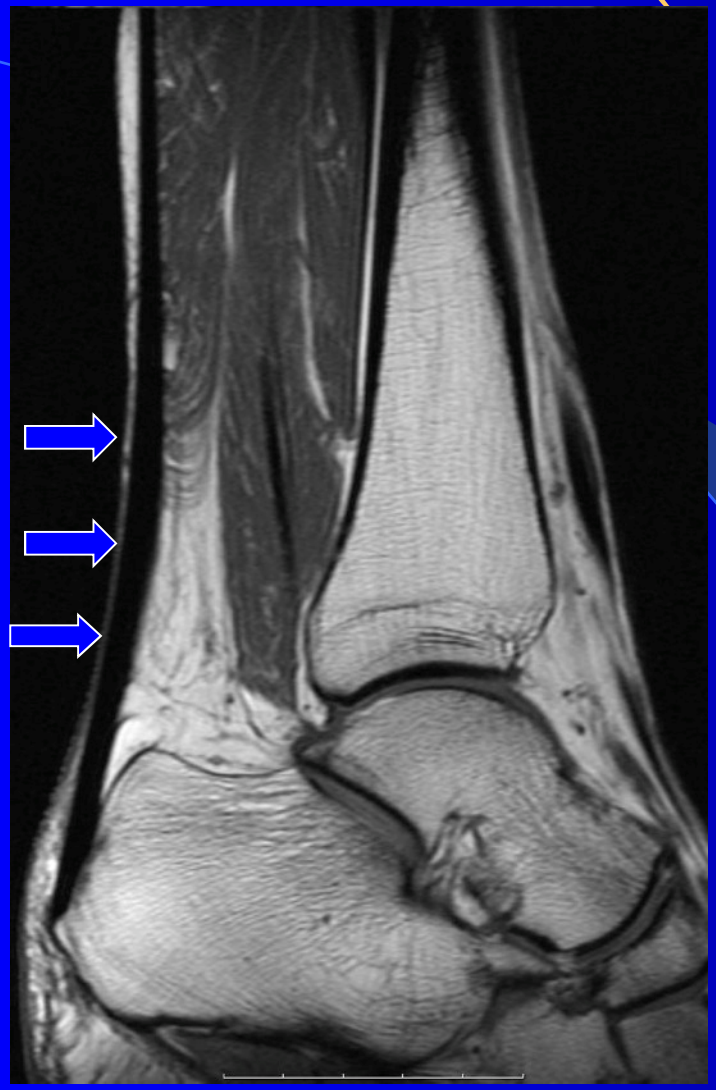

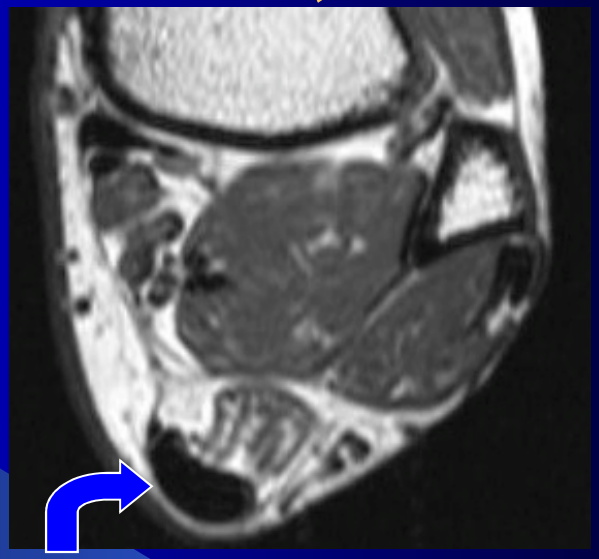

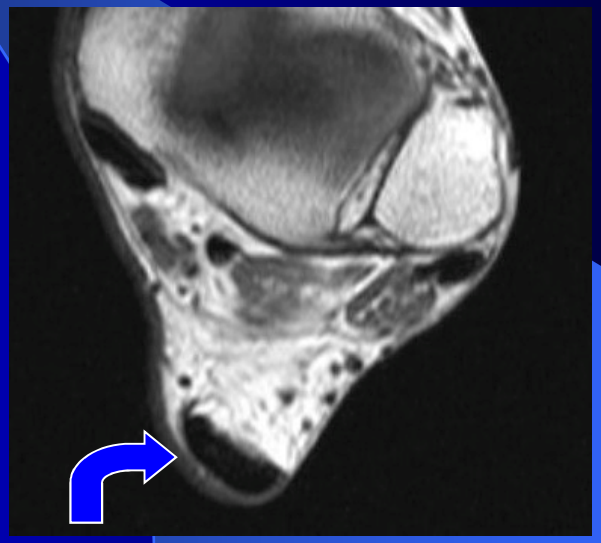

MRI (Tendinos)

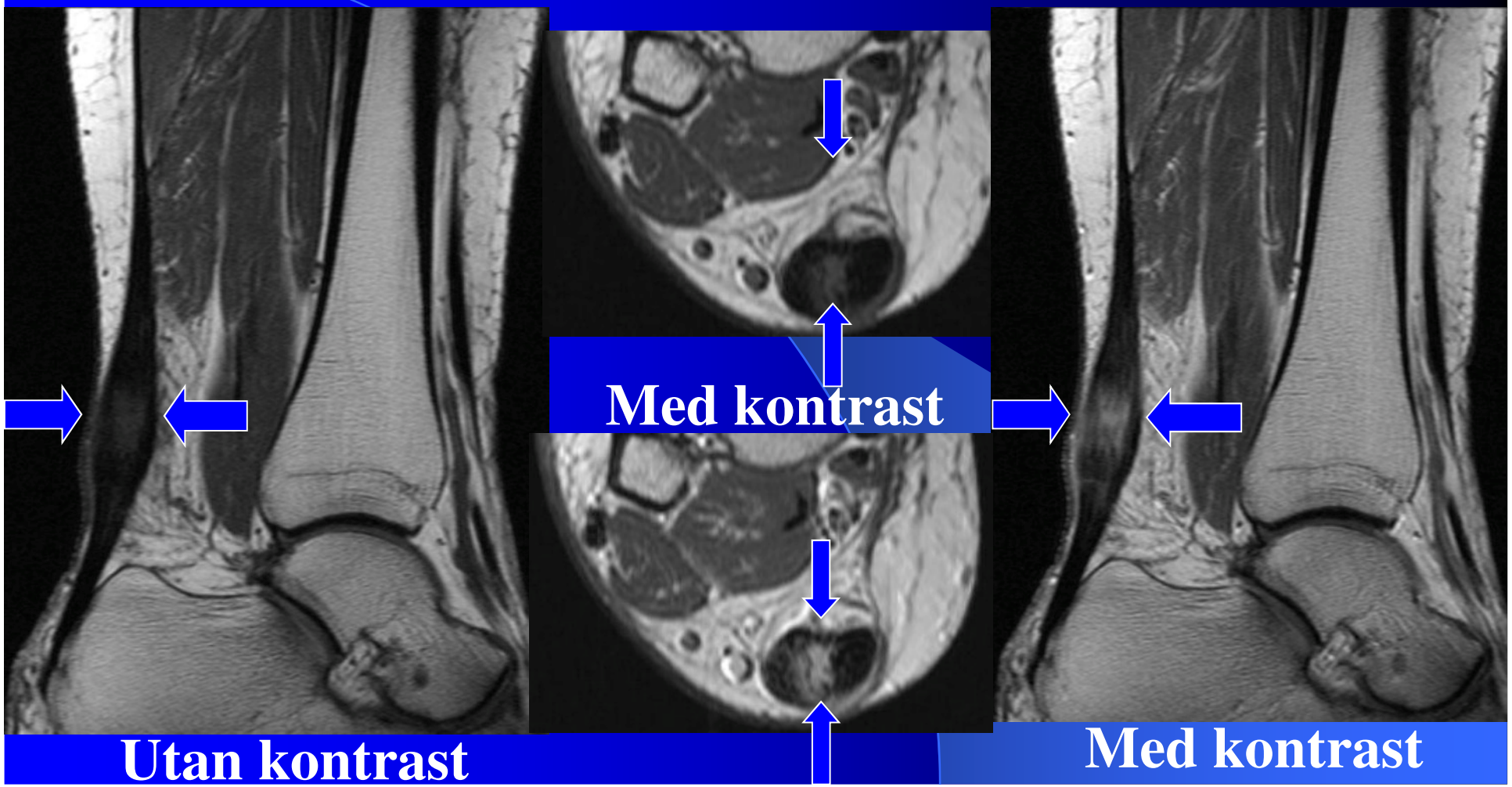

Hälseneruptur

- Orsaker:
  - Akut överbelastning
  - Majoriteten av hälserupturer sker under idrott
  - Typfallet är otränade medelålders män som får rupturen under tennis- eller badmintonspel



Hälseneruptur

- Status:
  - Distinkt ömhet över skadan (som ofta sitter 2-6 cm ovan senfästet i hälbenet)
  - I en del fall kan ett hak/en grop palperas
  - Kan ej gå på tå på den engagerade sidan

Hälseneruptur

- Status:
  - *Thompsons test* positiv:

    Vid denna ligger pat i bukläge, man komprimerar vadmuskulaturen från sida till sida. Vid positiv test sker ingen medrörelse utav foten- vid total ruptur.

    Jämför med friska sidan!

Hälseneruptur

- Utredning:
  - Klinisk diagnos
  - Om osäkerhet om hälsenan är partiellt rupturerad kan ultraljud eller MRT komma ifråga
  - Ev. bursit.

Distal hälseneruptur

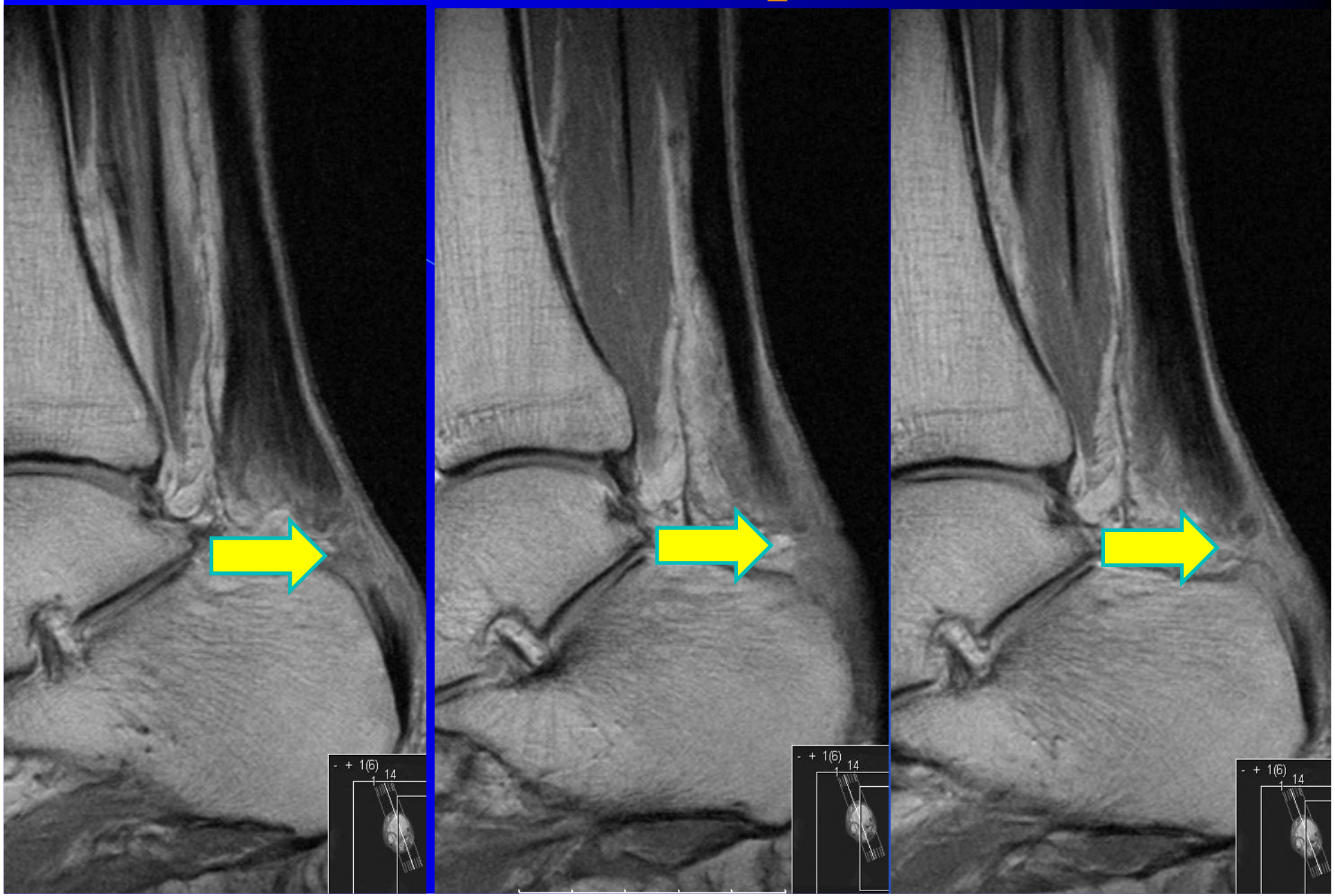

Hälseneruptur

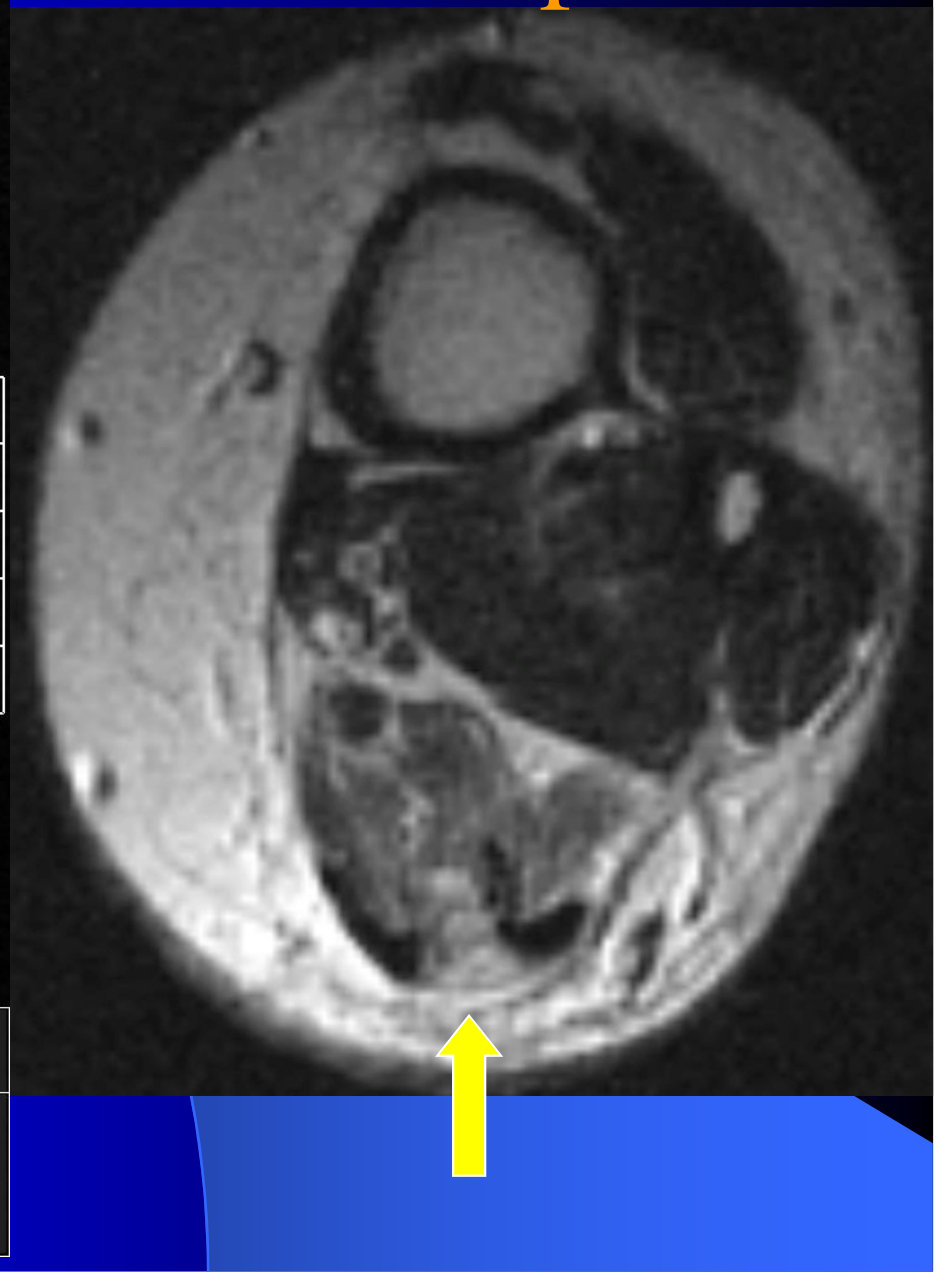

Re-ruptur

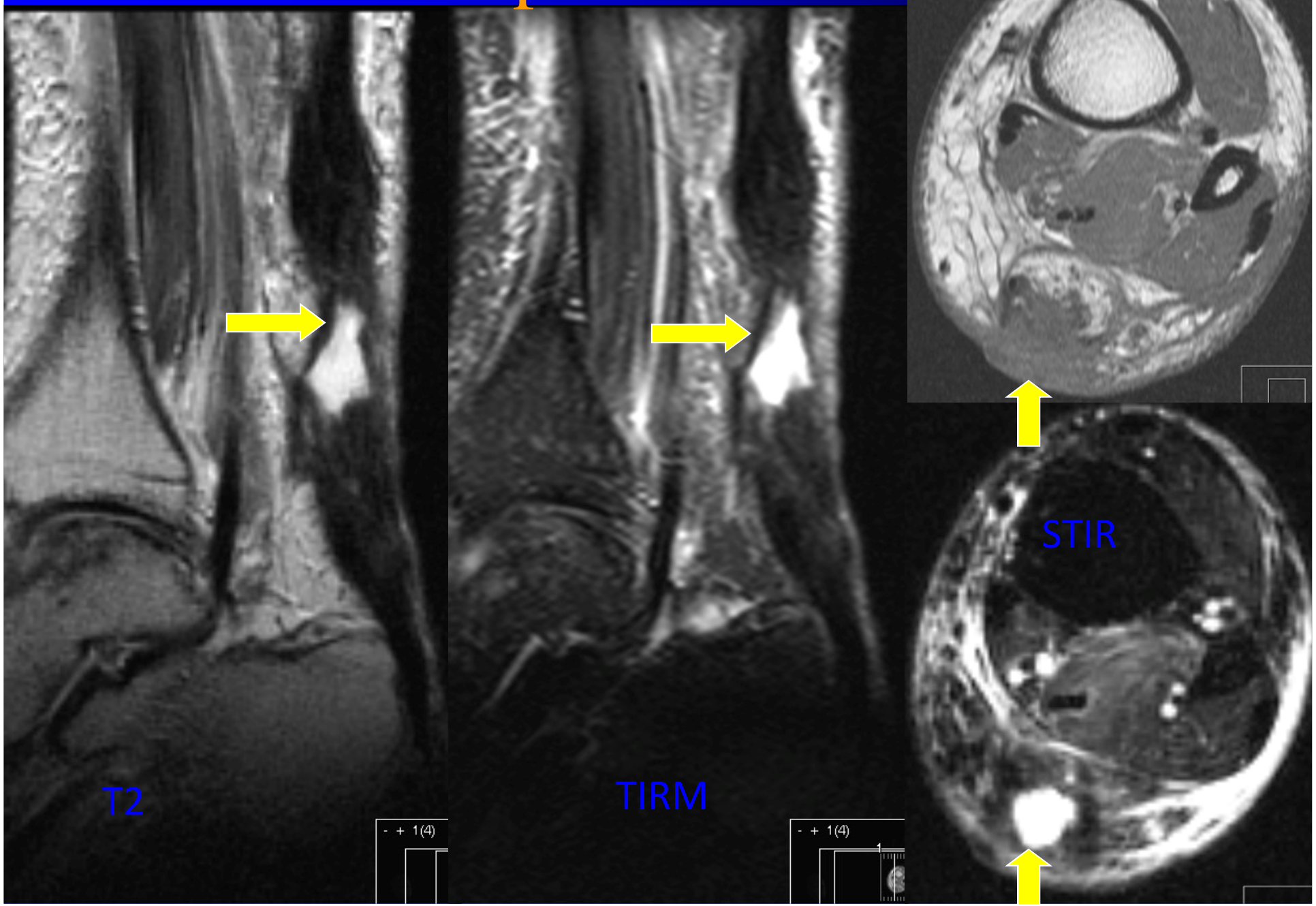

Achillesbursit

Akillesbursit/Bursitis calcanei:
Akillessenans insertion
i calcaneus omges av två bursor:

- Subkutant (tryck från olämpliga skor)
- Retrocalcaneara bursan/Haglunds deformitet (mellan senan och bakre delen av calcaneus, från prominent övre bakre hörn av calcaneus)

Subkutan Akillesbursit

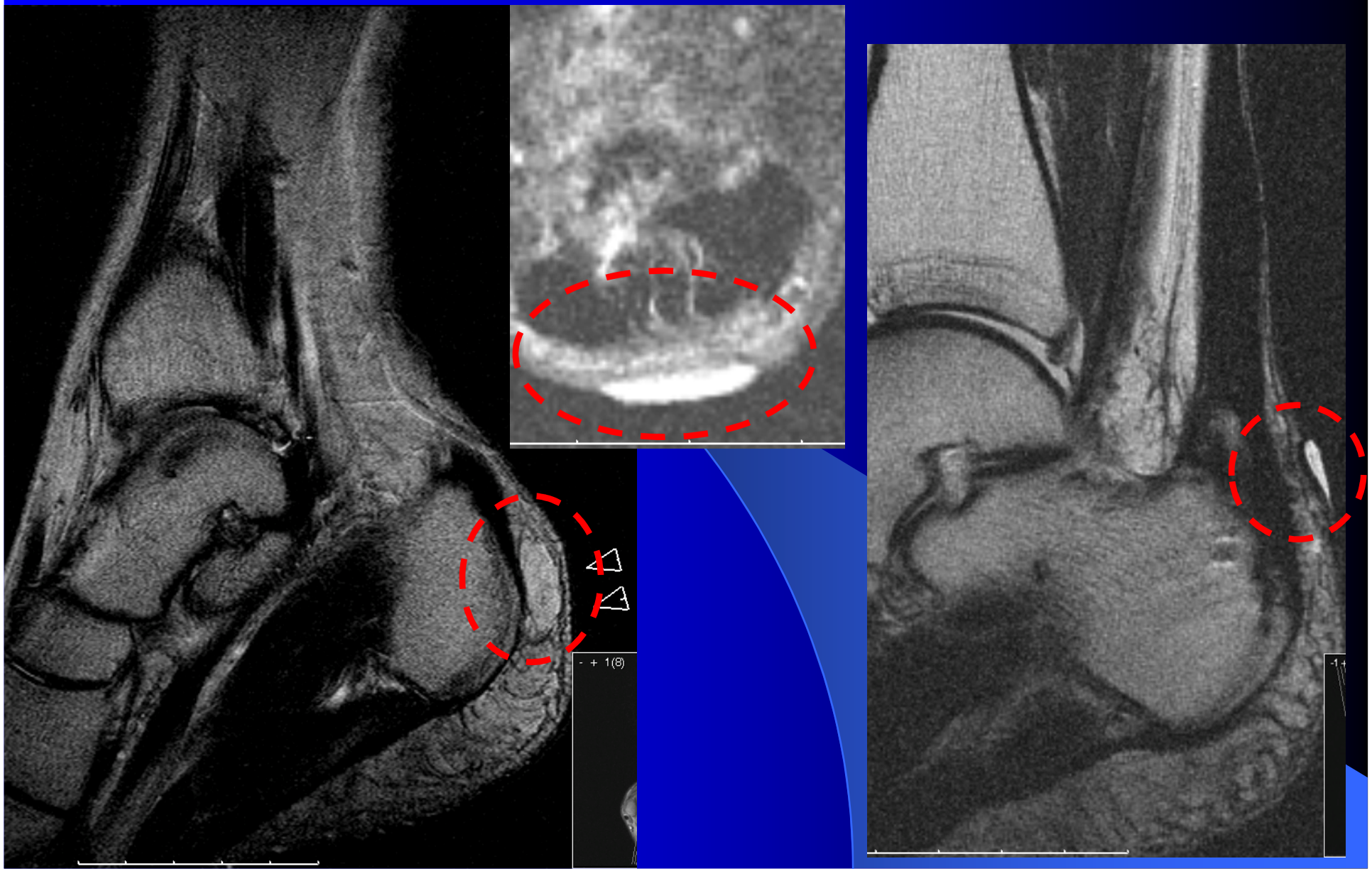

Haglunds deformitet med retrocalcaneara bursan

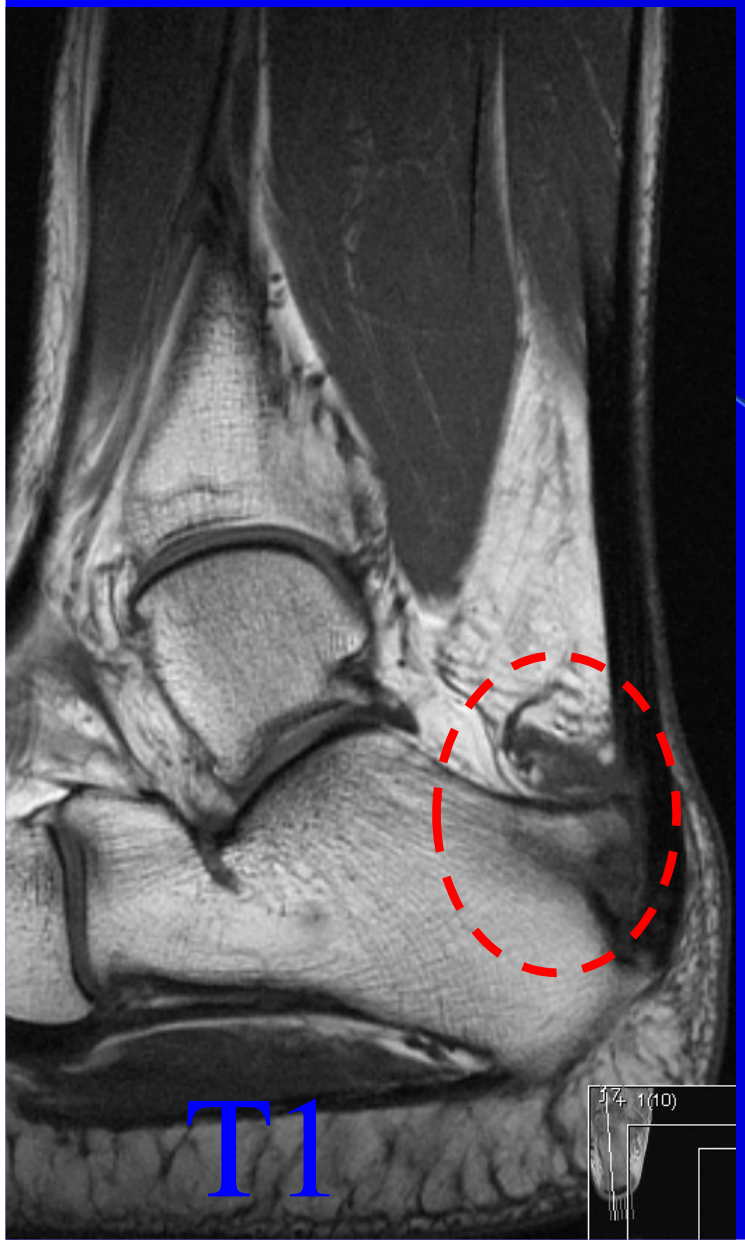

Tibialis posteriorsenan dysfunktion / insufficiens (PTTI)

- Diagnosen för dagen

- Åldersgruppen över 40 år
- Kvinnor
- Obesitas
- Hypertoni
- System sjukdomar - DM, RA, gikt, steroider

Tibialis posteriorsenan dysfunktion / insufficiens (PTTI)

Too many toes sign ”
Valgusställningen och abduktionen av framfoten gör att fler än normalt av tårna ses lateralt när man ser på fötterna bakifrån

Partiell ruptur av PTT

Diabetiker med ett par månaders anamnes på oförmåga att stå på tå med nedsjunket fotvalv, misstänkt tib post insufficiens.

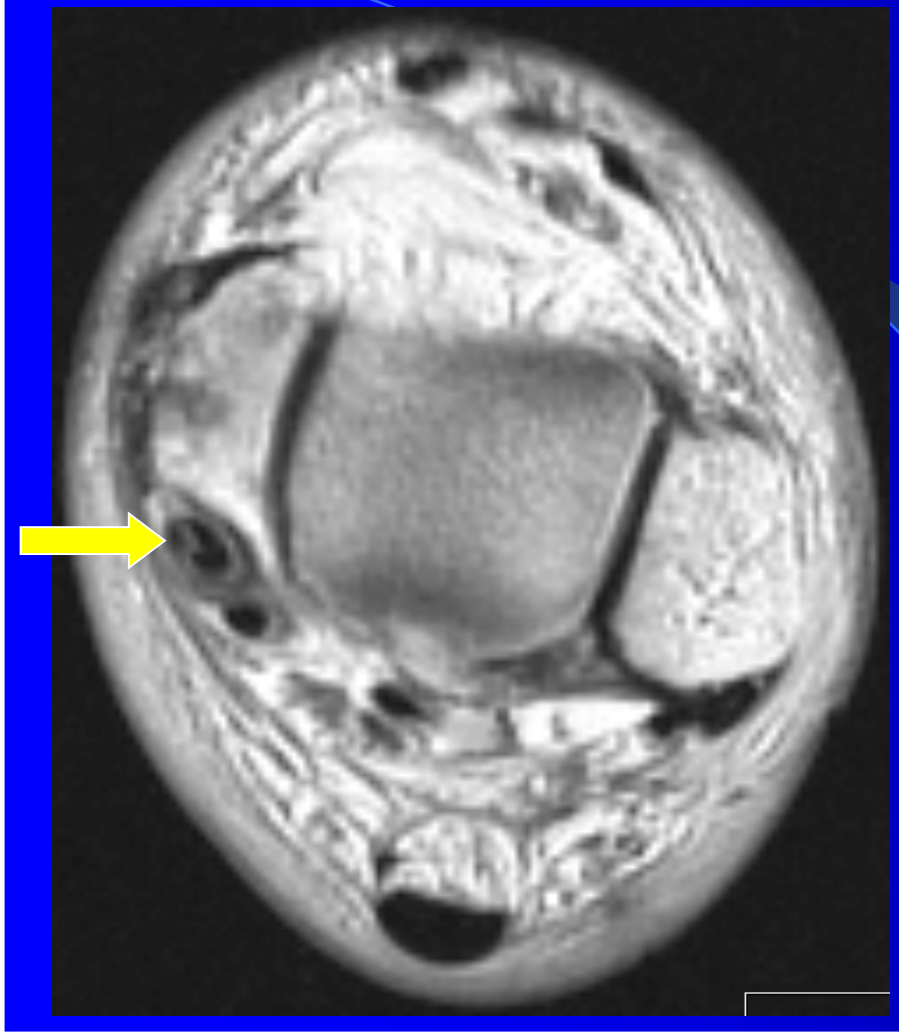

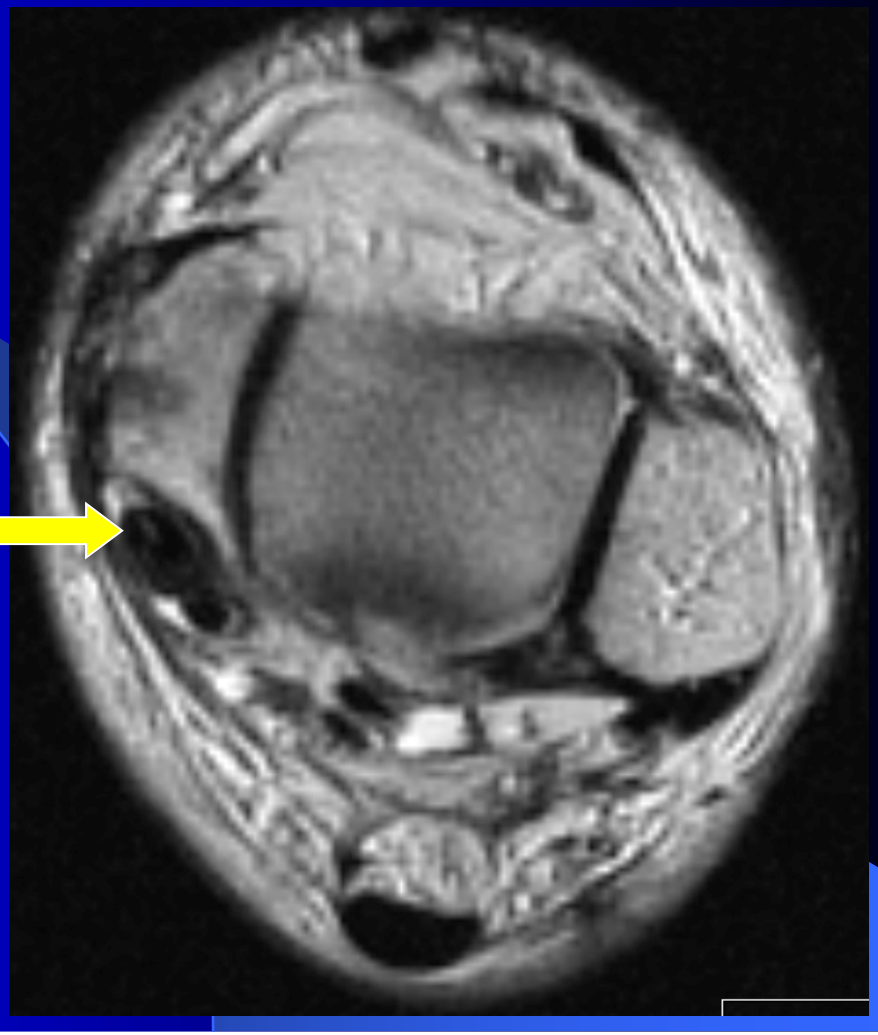

Partiell ruptur av PTT

Trauma med nytillkommen smärtsam plattfothet

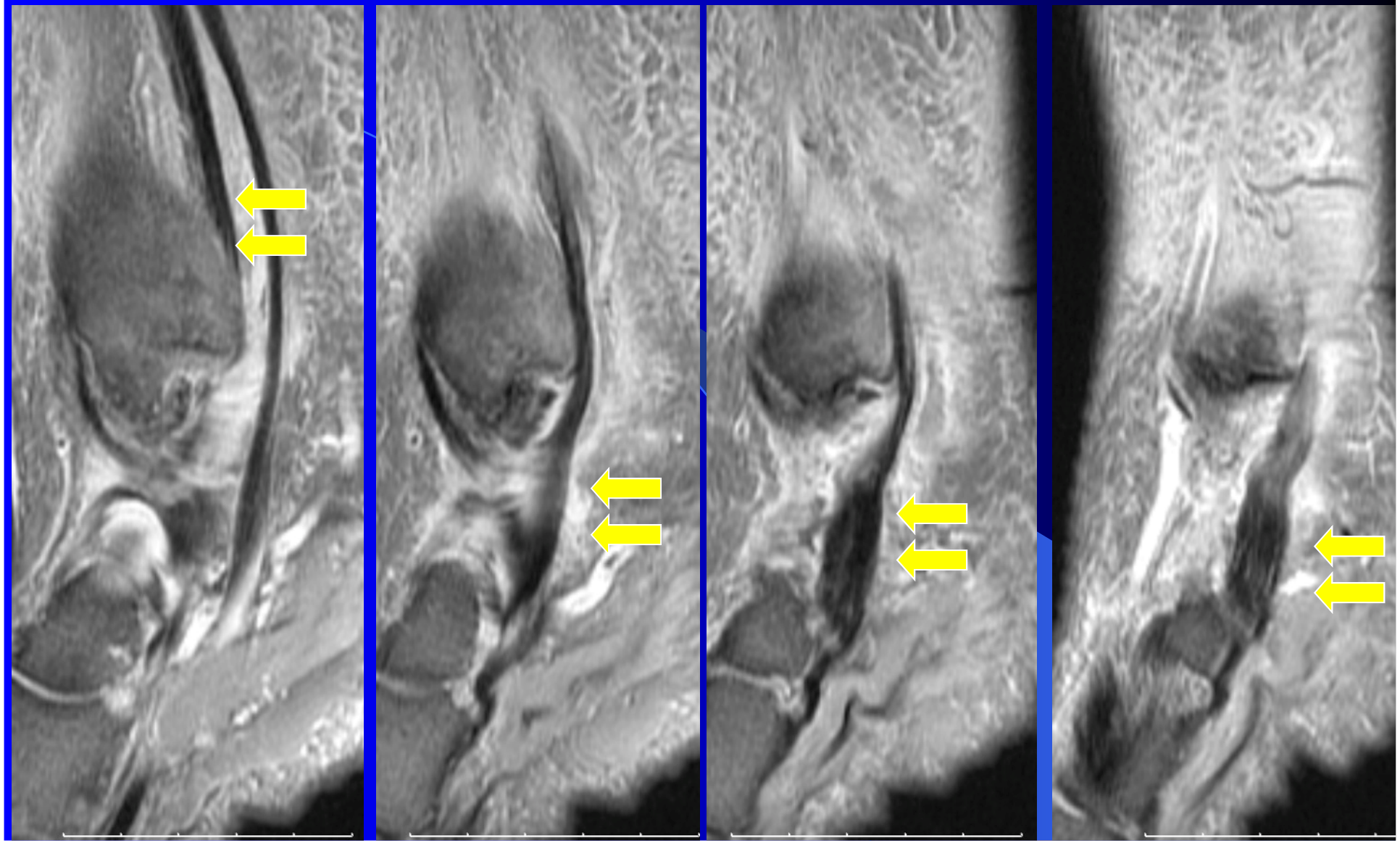

Total ruptur av PTT

Pat med grav valgus-pronation i bägge fötterna,
kliniskt som vid insuff i tibialis posterior.

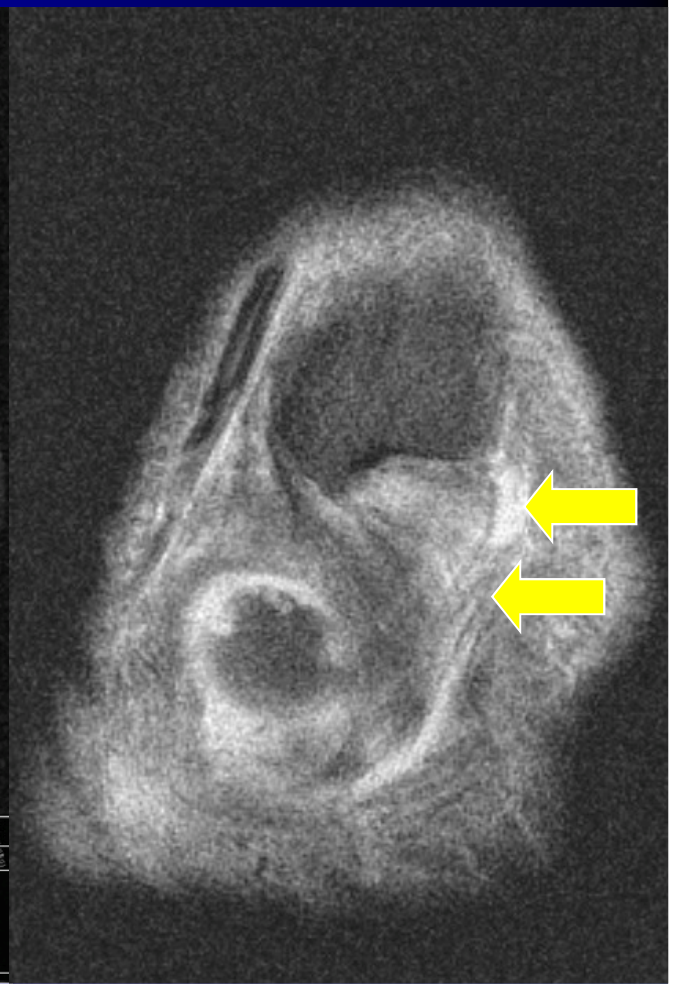

Total ruptur av PTT

Valgus-pronation i bägge fötterna,
insuff i tibialis posterior.

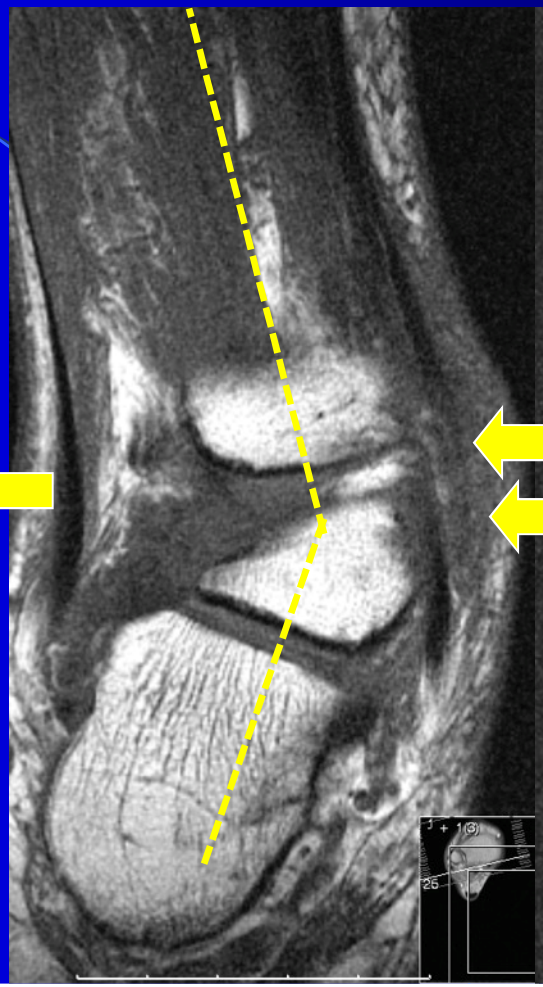

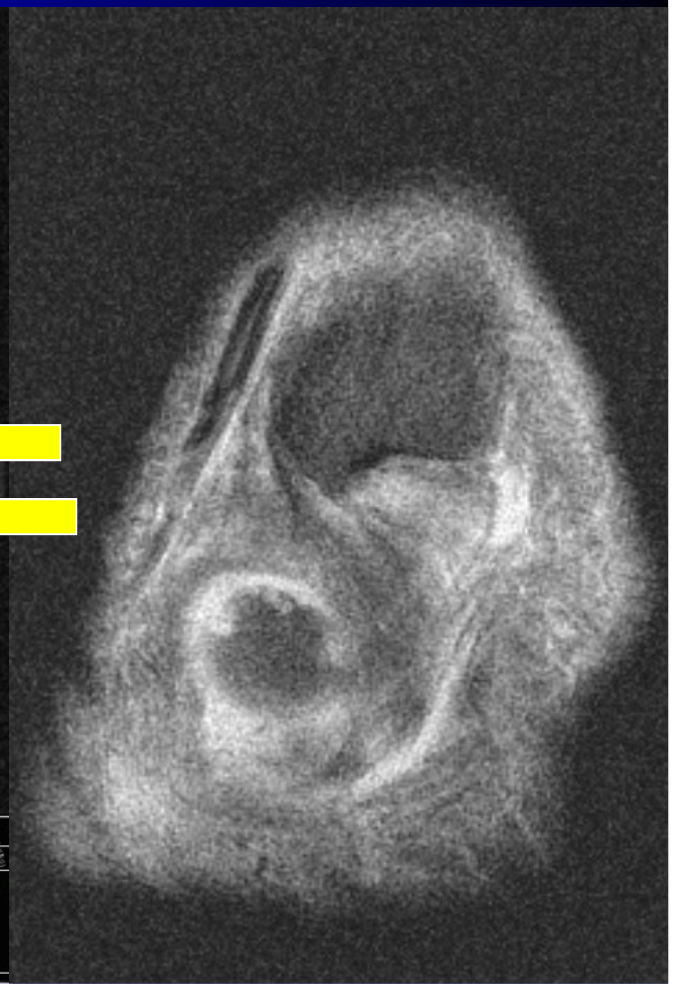

Total ruptur av PTT

Pat med grav valgus-pronation i bägge fötterna,
kliniskt som vid insuff i tibialis posterior.

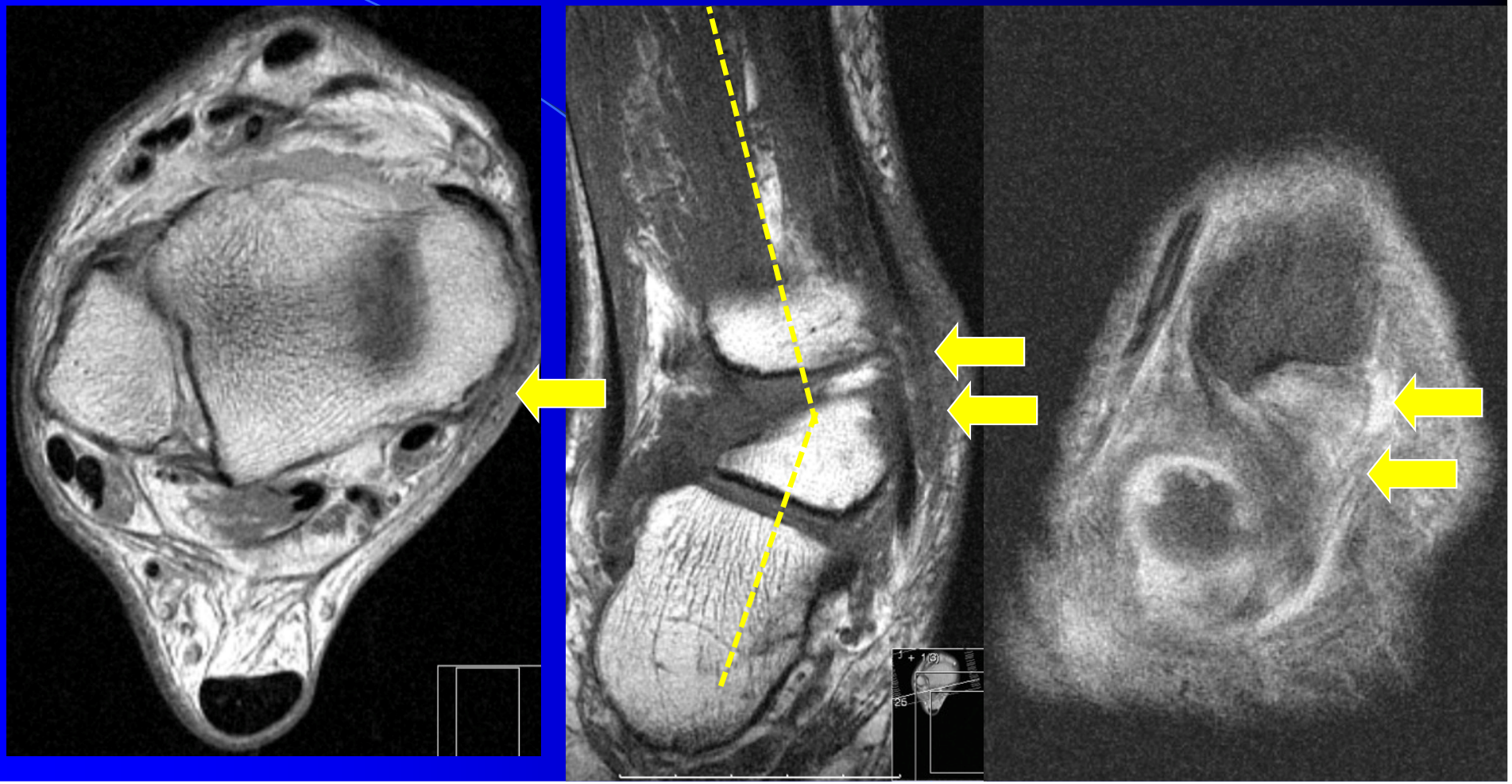

Disposition

- *Anatomi, MR-anatomi*
- *Hälsena*
- *Tibialis posteriorsenan*
- Tenosynovit
- *Tibialis anteriorsenan*
- Peroneus senorna
- Impingement
- Plantarfascit
- Mortons neurom
- Sinus tarsi syndrom
- Tarsaltunnelsyndrom
- Osteochondritis dissecans av talus

Tenosynovit i flex hall longusf

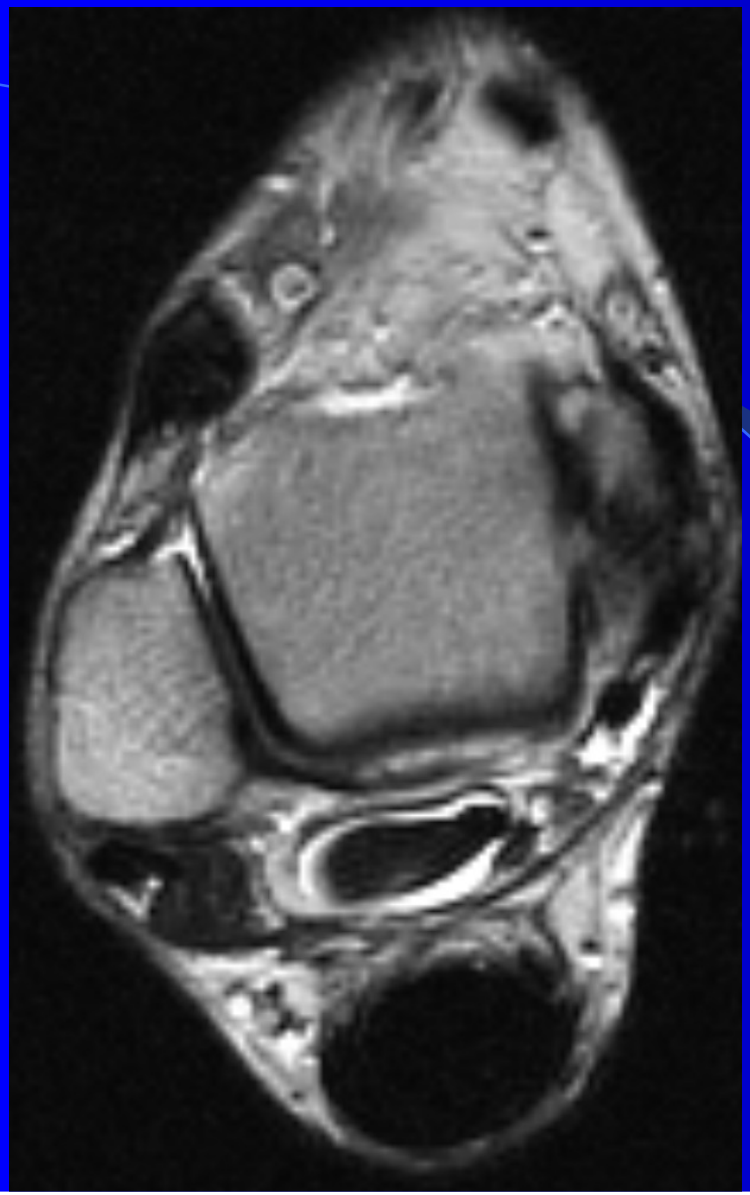

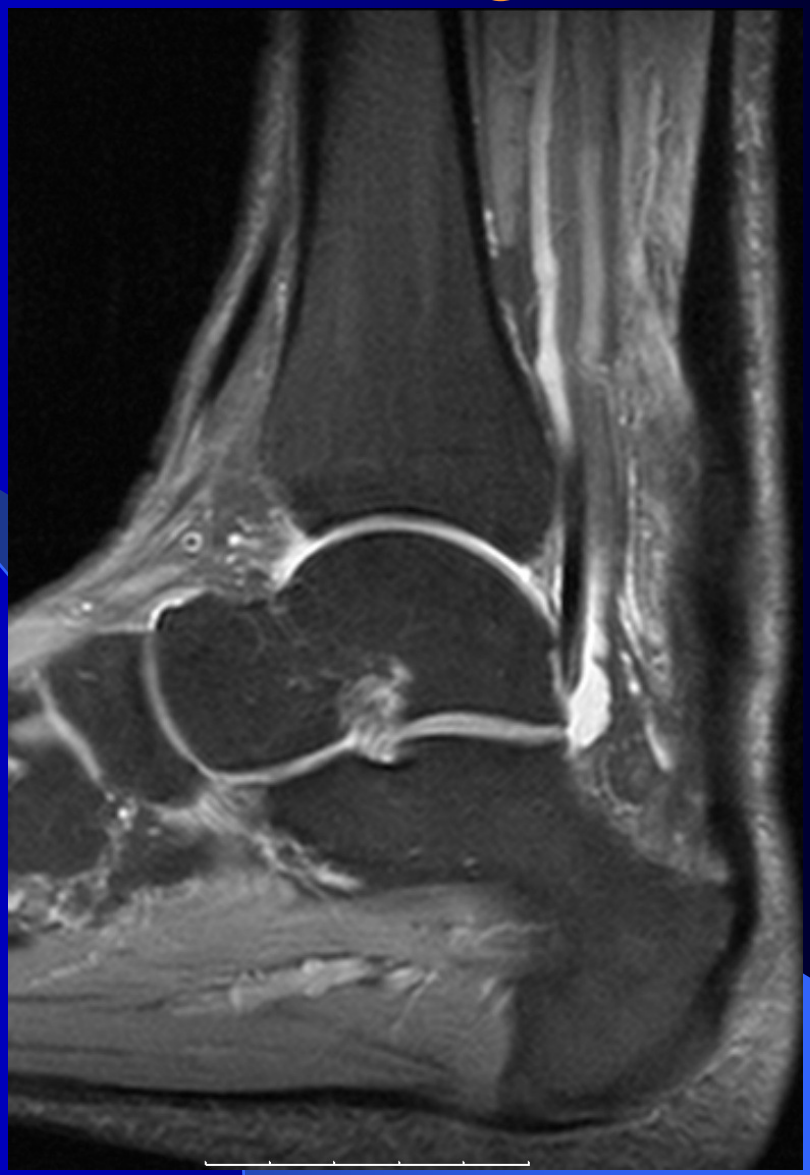

Tenosynovit i flex hall longusf

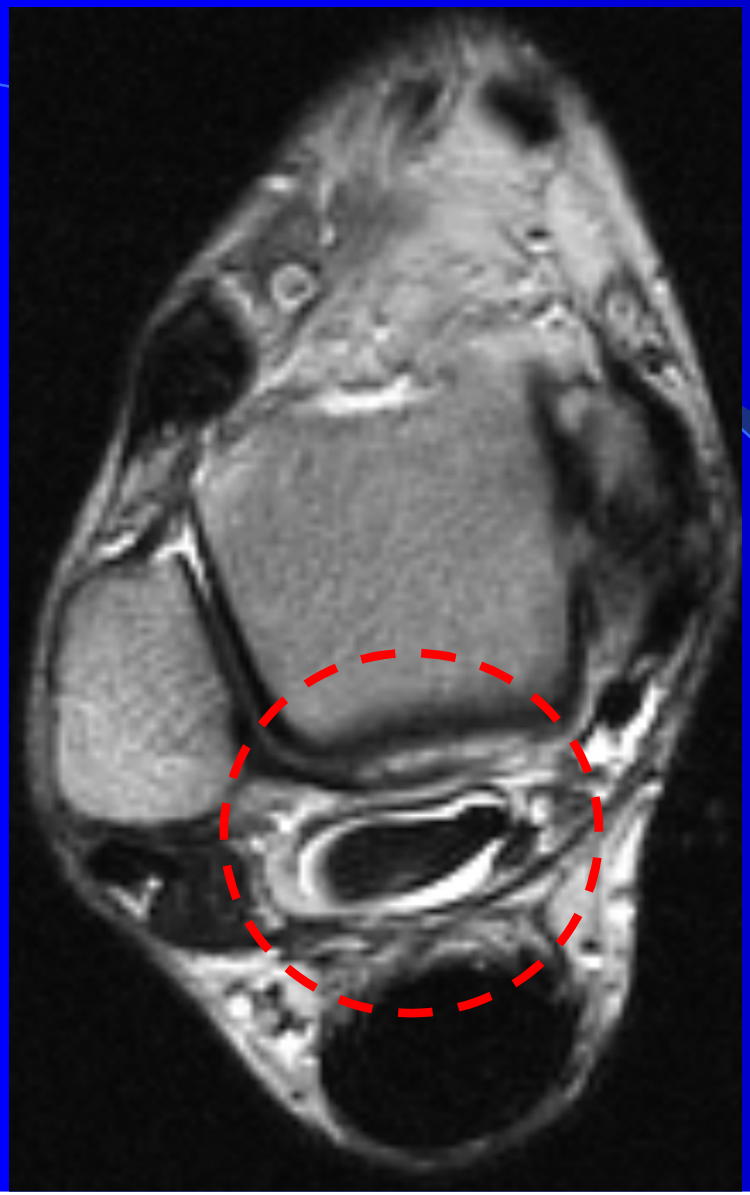

Disposition

- *Anatomi, MR-anatomi*
- *Hälsena*
- *Tibialis posteriorsenan*
- Tenosynovit
- *Tibialis anteriorsenan*
- Peroneus senorna
- Impingement
- Plantarfascit
- Mortons neurom
- Sinus tarsi syndrom
- Tarsaltunnelsyndrom
- Osteochondritis dissecans av talus

Tibialis anteriorsenan

T1 sag ua

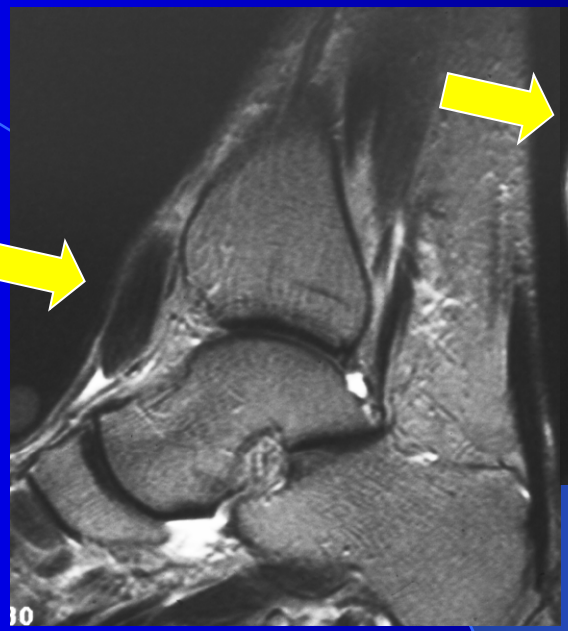

T2 sag

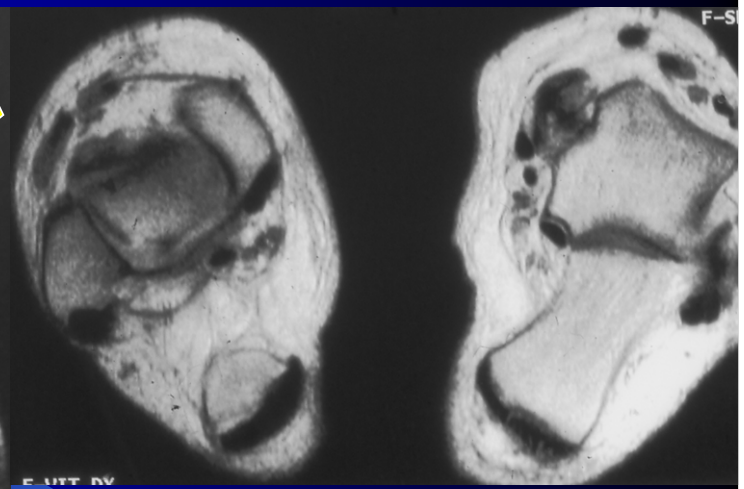

Pd tra

Akut Totalruptur Kronisk

Peroneus senorna

T2 sag ua

Pd-tra

Partiell longitudinell ruptur

Impingement

- Anterior impingement
- Anterolateral impingement
- Posterior impingement

Anterolateral impingement

- Etiologi: inversionsskada (Twisting injury)
  - Partiell eller total ruptur av FTA
- Microinstabilitet, upprepade mindre trauma
- Sinus tarsi - entrapment in ant-lat recess
- Sinus tarsi - förtjockning i ant-lat recess, hypertrofisk synovit

Anterolateral impingement, FTA

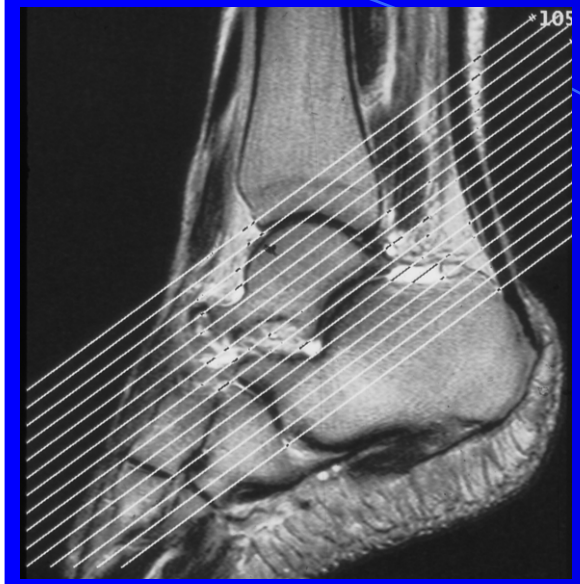

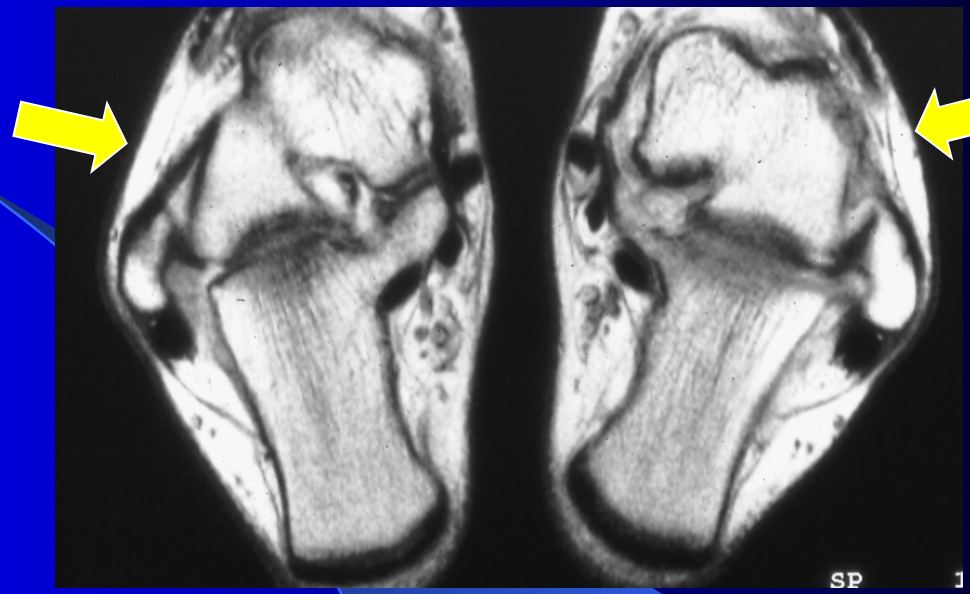

Loc för ”FTA-vinkling”

Pd traFTA ua

FTA-ruptur

35-årig fotbollsspelare med kronisk ökad smärta & upprepad mindre trauma. Ant-lat smärta, svullnad

Klinisk dg: ant-lat impingement

Partiell FTA-skada

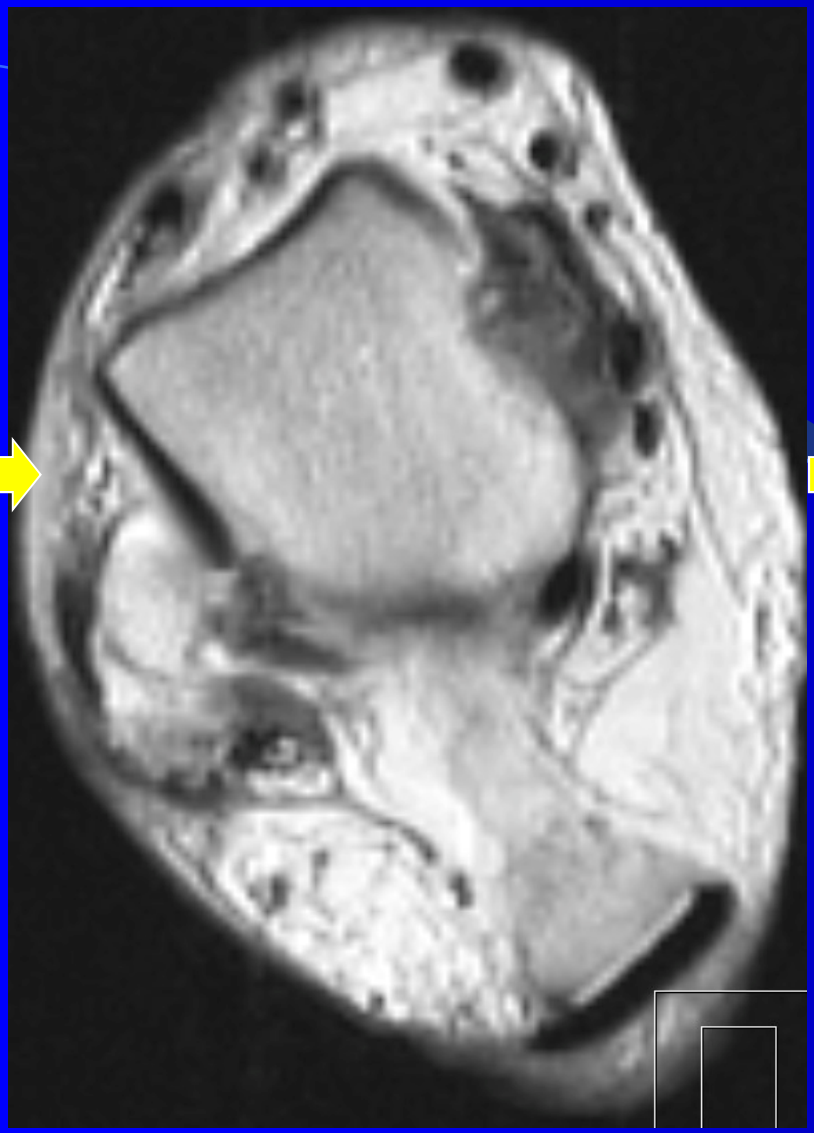

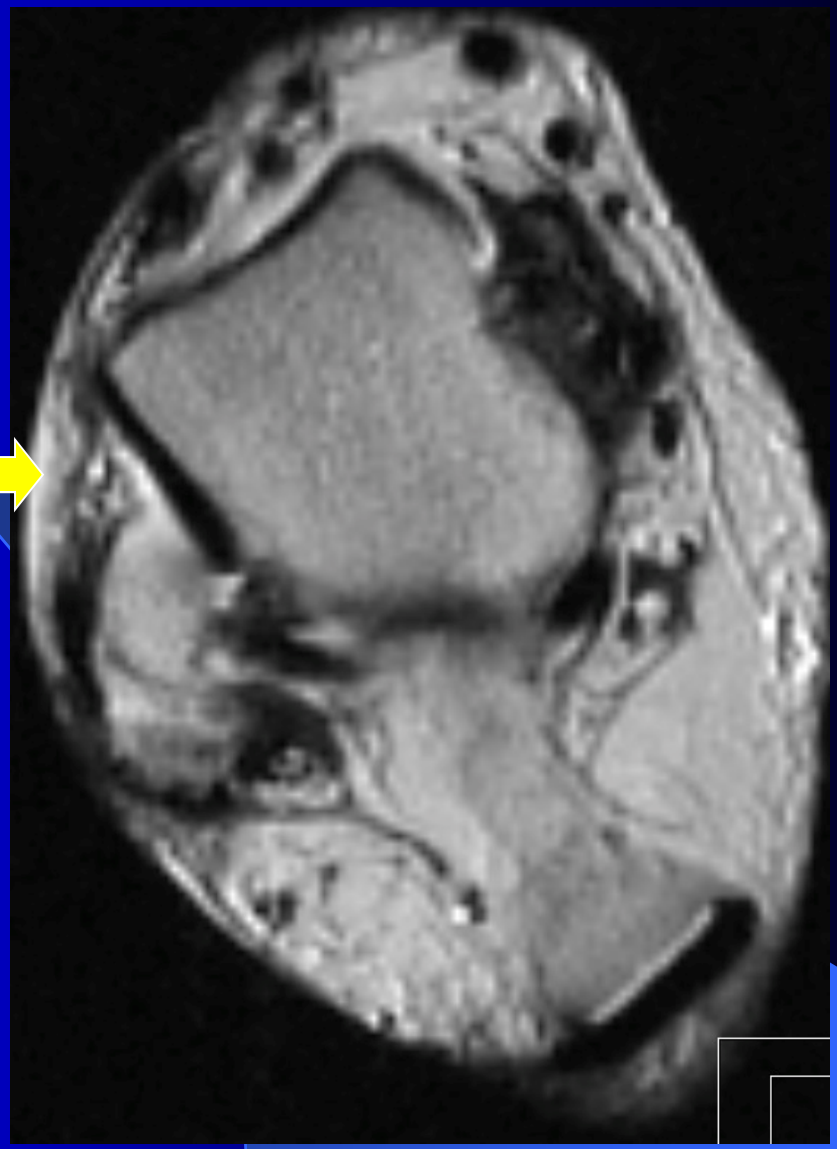

24-årig man med kraftig fotledstukning för över ett år sedan
Fortsatt stora subjektiva instabilitetsbesvär
Ömmar och kliniskt lätt svullnad på platsen för FTA

Total ruptur av FTA

Plantarfascit

- Plantarfascit eller plantaraponeurosen är vanligt hos idrottare men även hos inaktiva personer
- Urspringer baktill från calcaneus främre-mediala delen
- Aponeurosens främre del övergår i de ledband som fäster i proximala tåfalangerna

Plantarfascit Anatomi

Plantarfascit

Plantarfascit

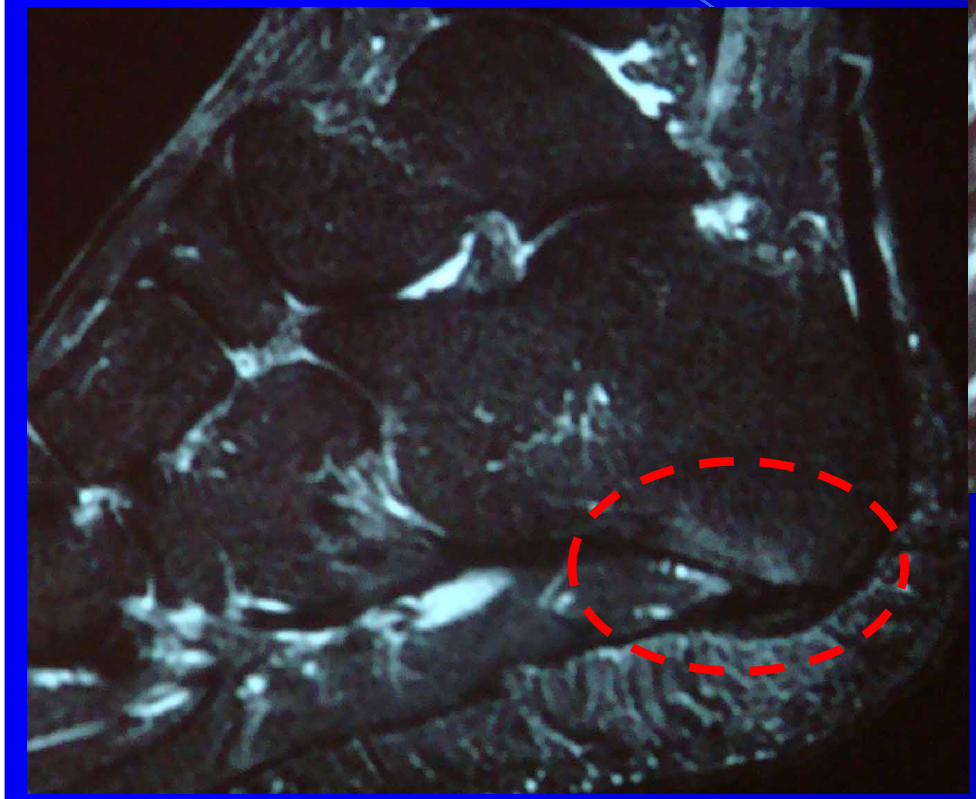

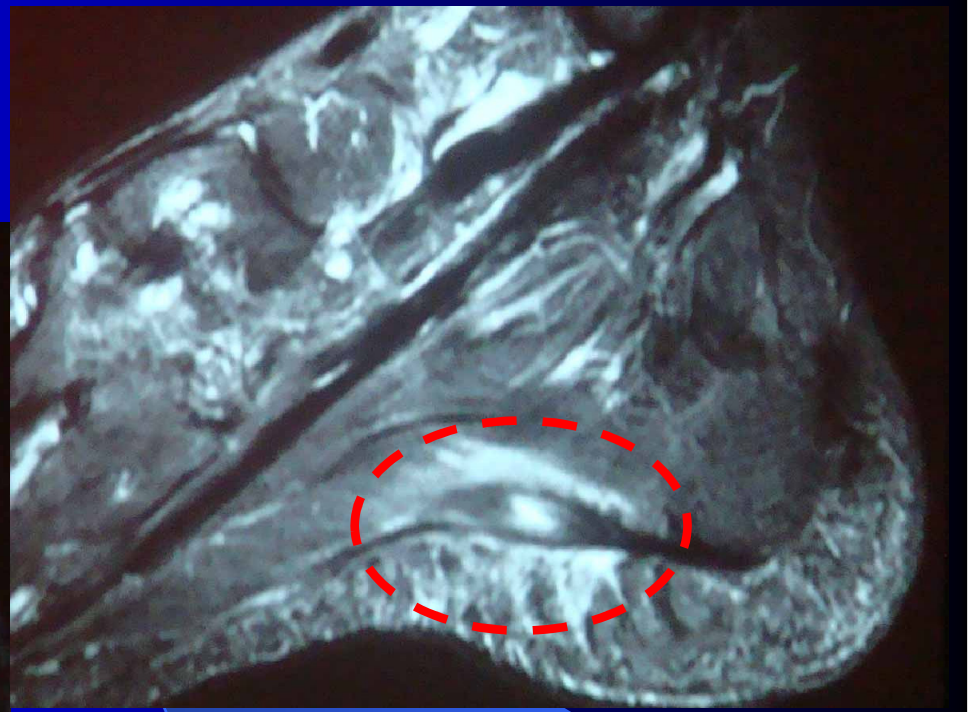

Morton neurom

- Mortons neurom (Mortons metatarsalgi) är en perineural fibros av 2/3 eller 3/4 interdigitalnerv
- Orsakas av tillklämning av en digitalnerv mellan metatarsalbenen, som ger förtjockning av nerven
- Ofta tillsammans med intermetatarsal bursit

Morton neurom

Intermatatarsal bursa

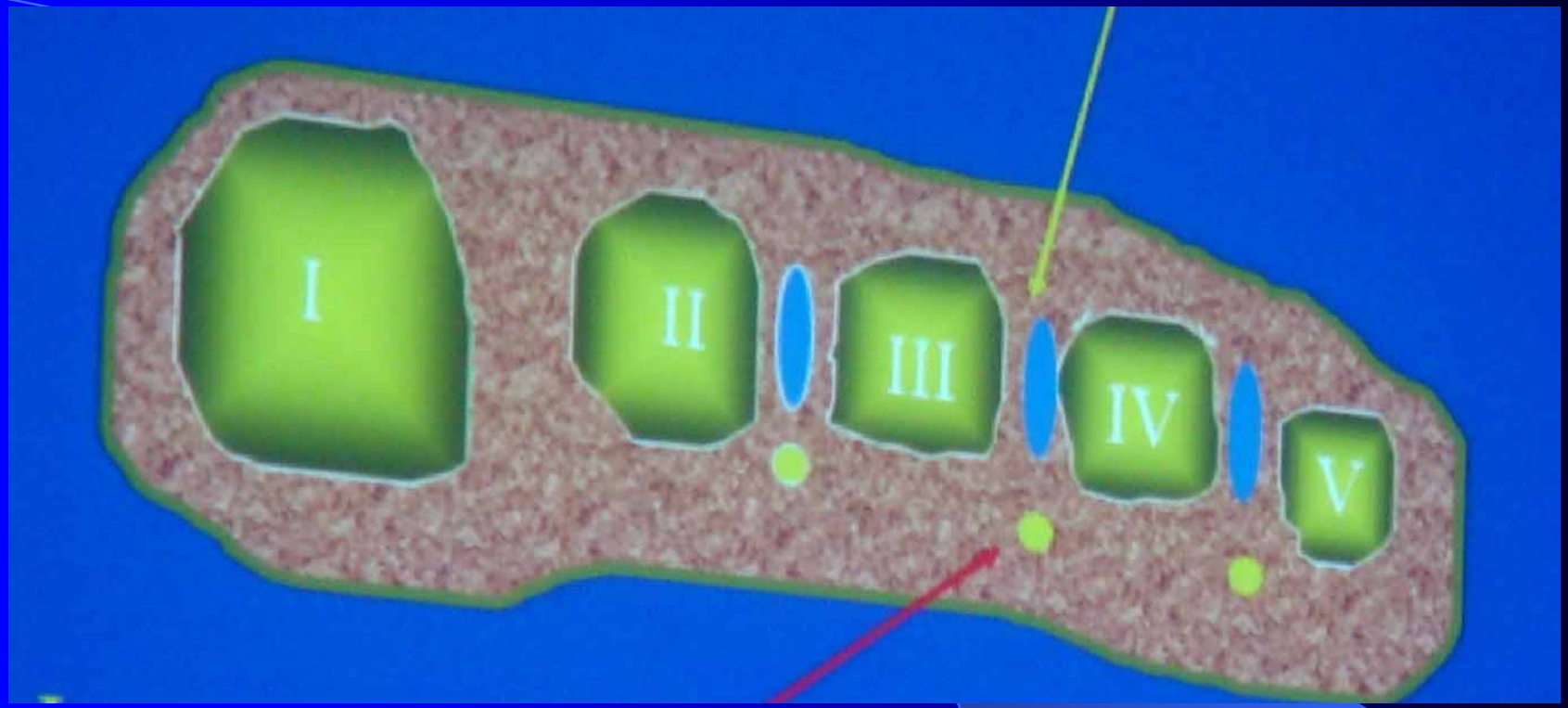

Interdigital nerve

Perineural fibros med bursit

Pat med 3-års anamnes på metatarsalgi. Palp öm över caput MT 3 samt interstitiet MT 3-4.

T1

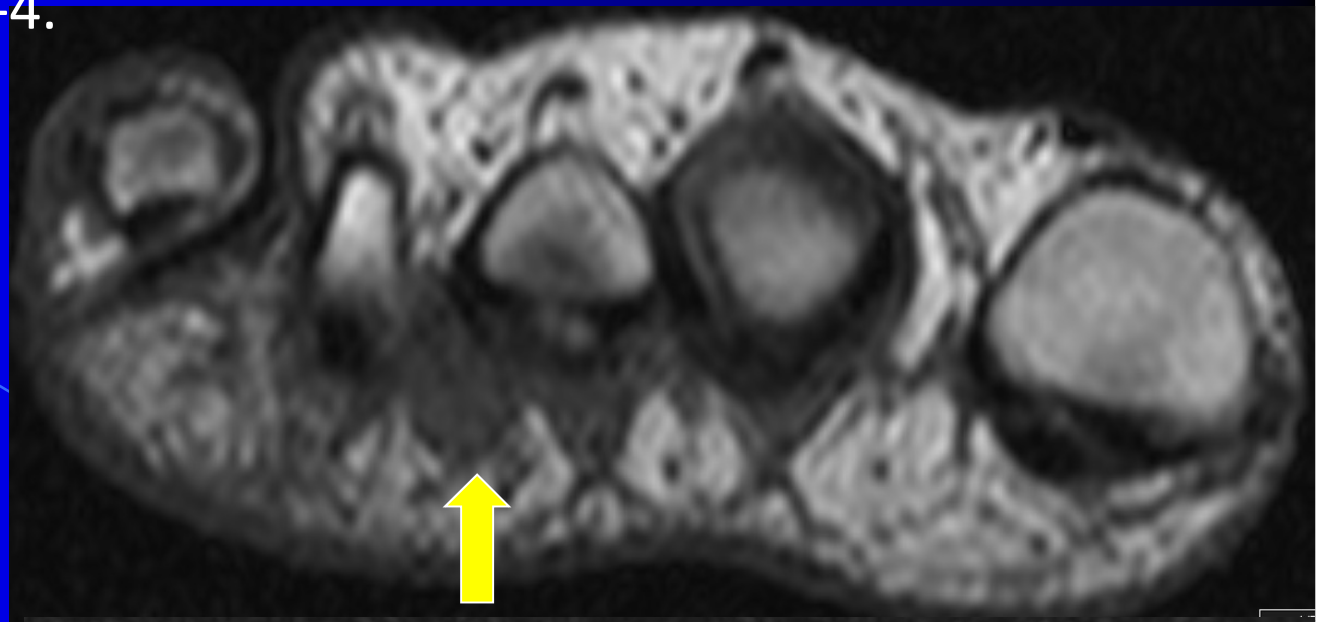

T1+K

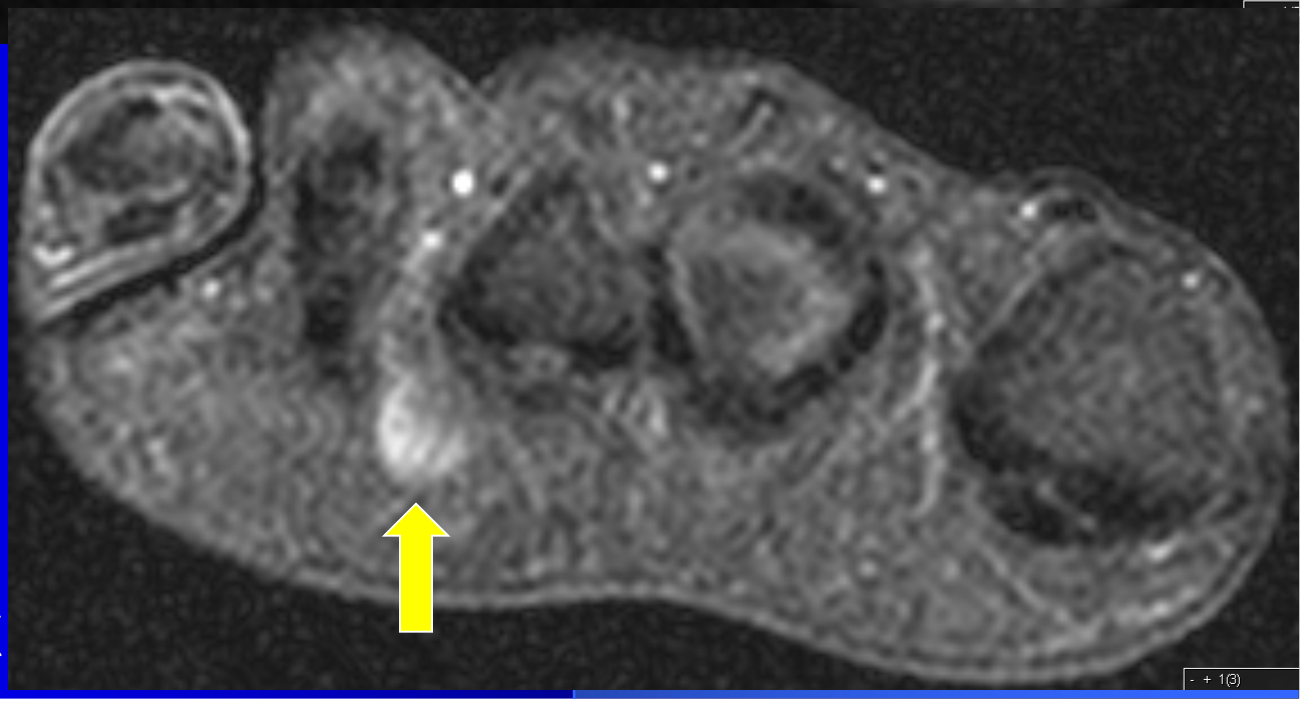

Sinus tarsi syndrom

- Vad är sinus tarsi syndrom?
  - En liten benkanal under talus
  - De flesta patienter hade tidigare inversionsskada
  - Lateral smärta och instabilitet
  - Ofta synovit, artrit eller gikt

Sinus tarsi syndrom

- Symptom
  - Smärta strax framför laterala malleolan
  - Palpationsömhet och svullnad
  - Bedövningsinjektionstest
- Behandling
  - NSAID
  - Elektroterapi
  - Fysioterapi

Sinus tarsi syndrom
(Normal)

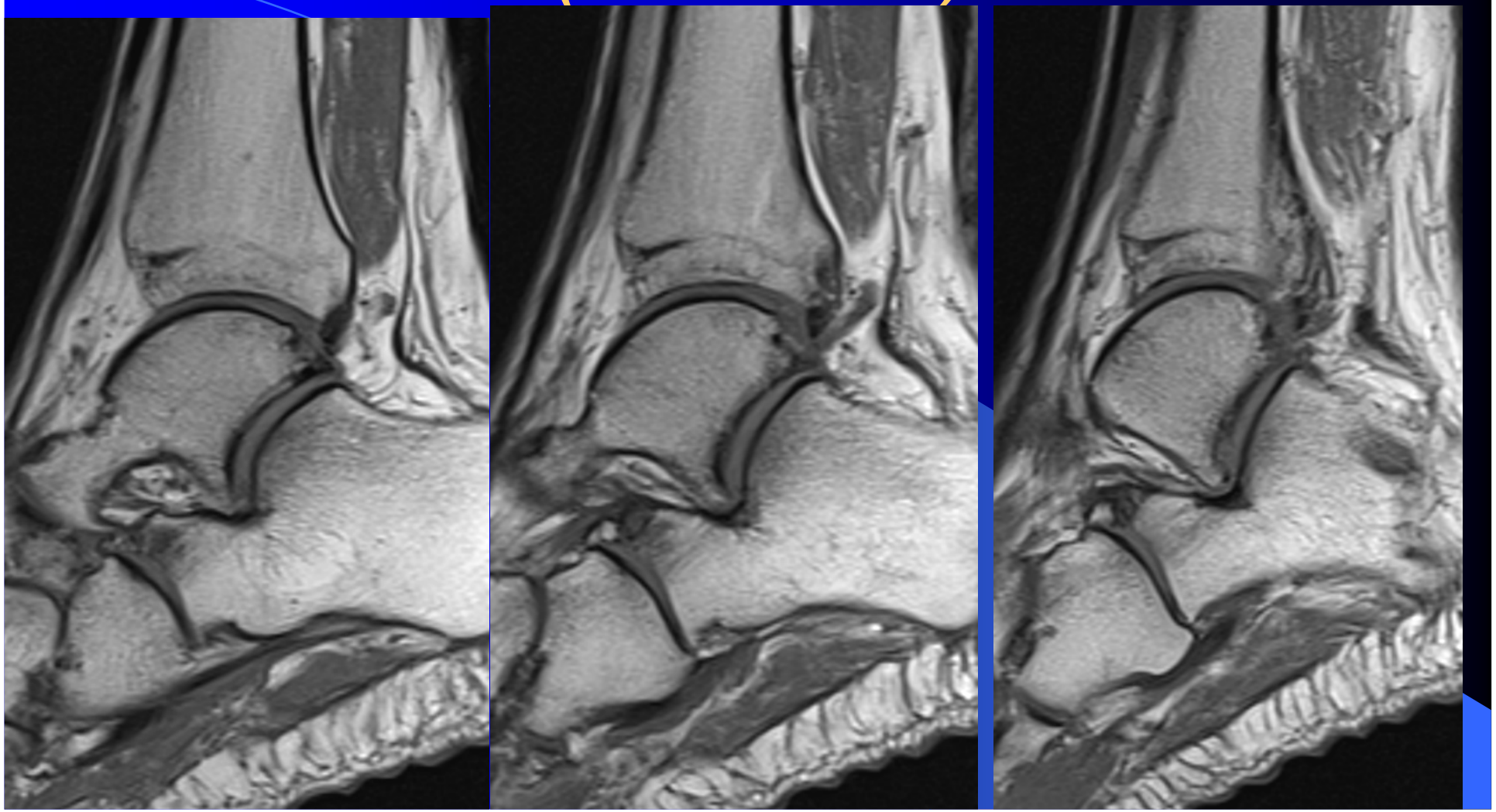

Sinus tarsi syndrom

Långvariga besvär med låsningar efter tidigare distortionstrauma

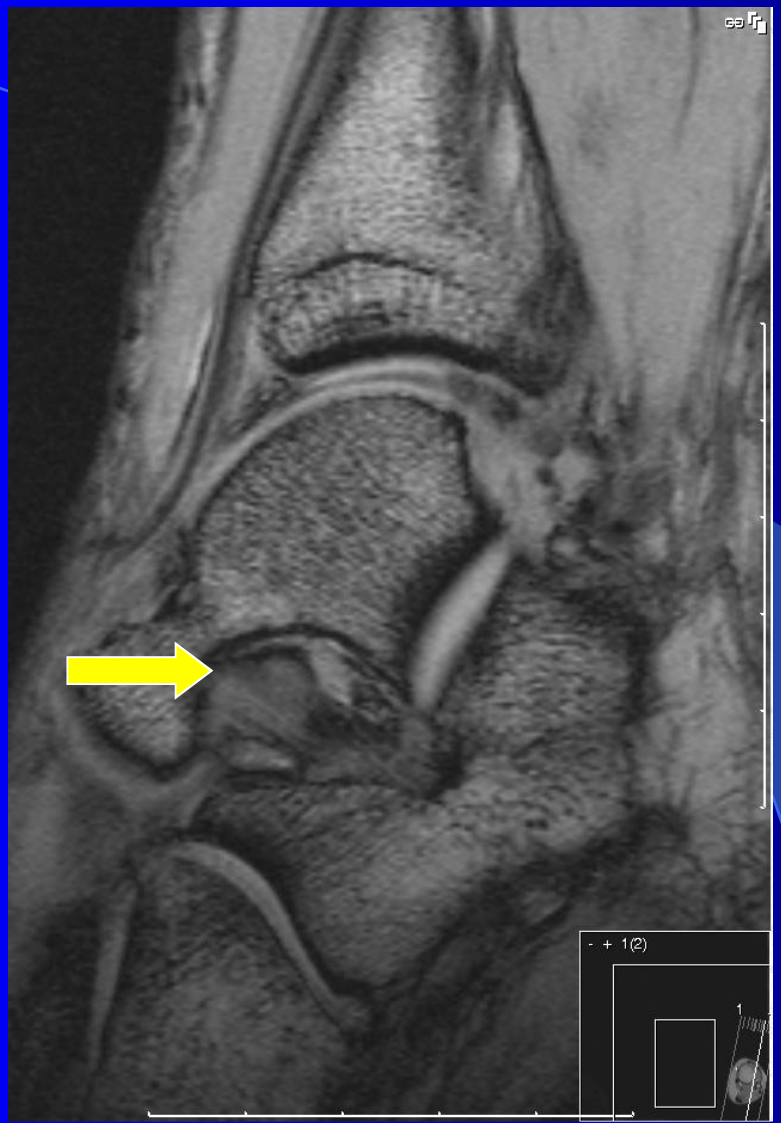

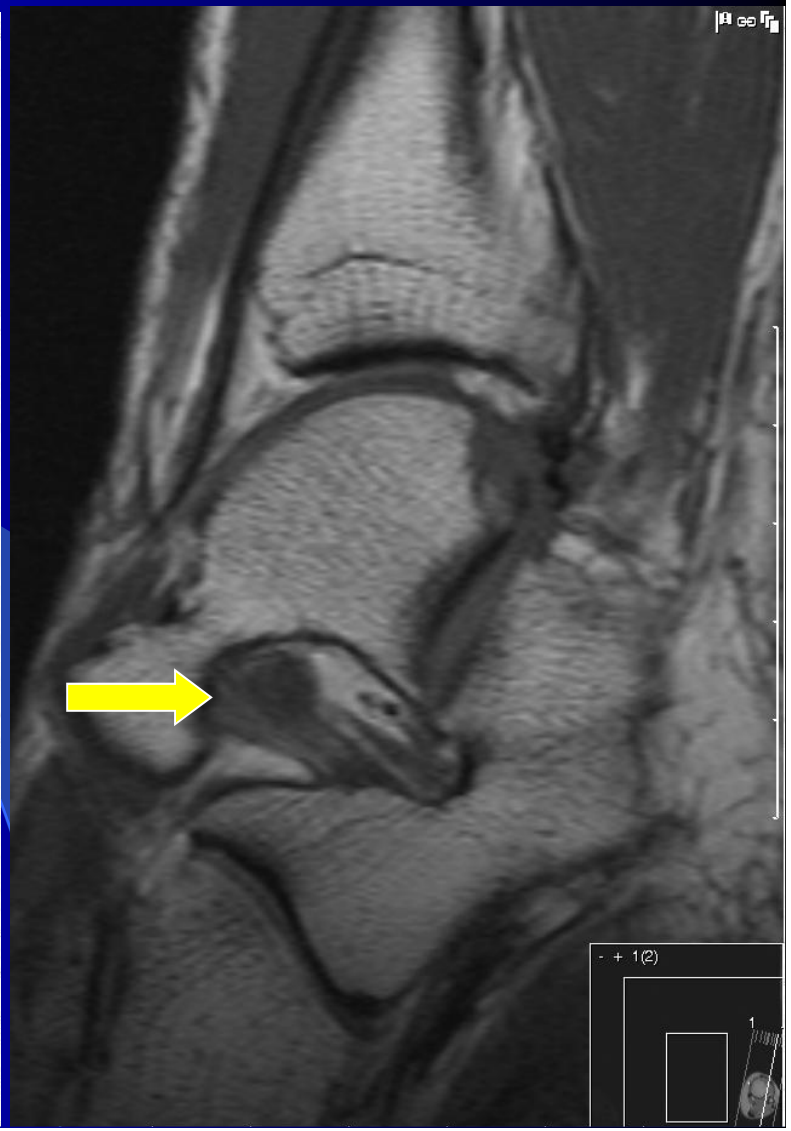

Sinus tarsi syndrom

Pat med grav valgus-pronation i bägge fötterna,
kliniskt som vid PTTI

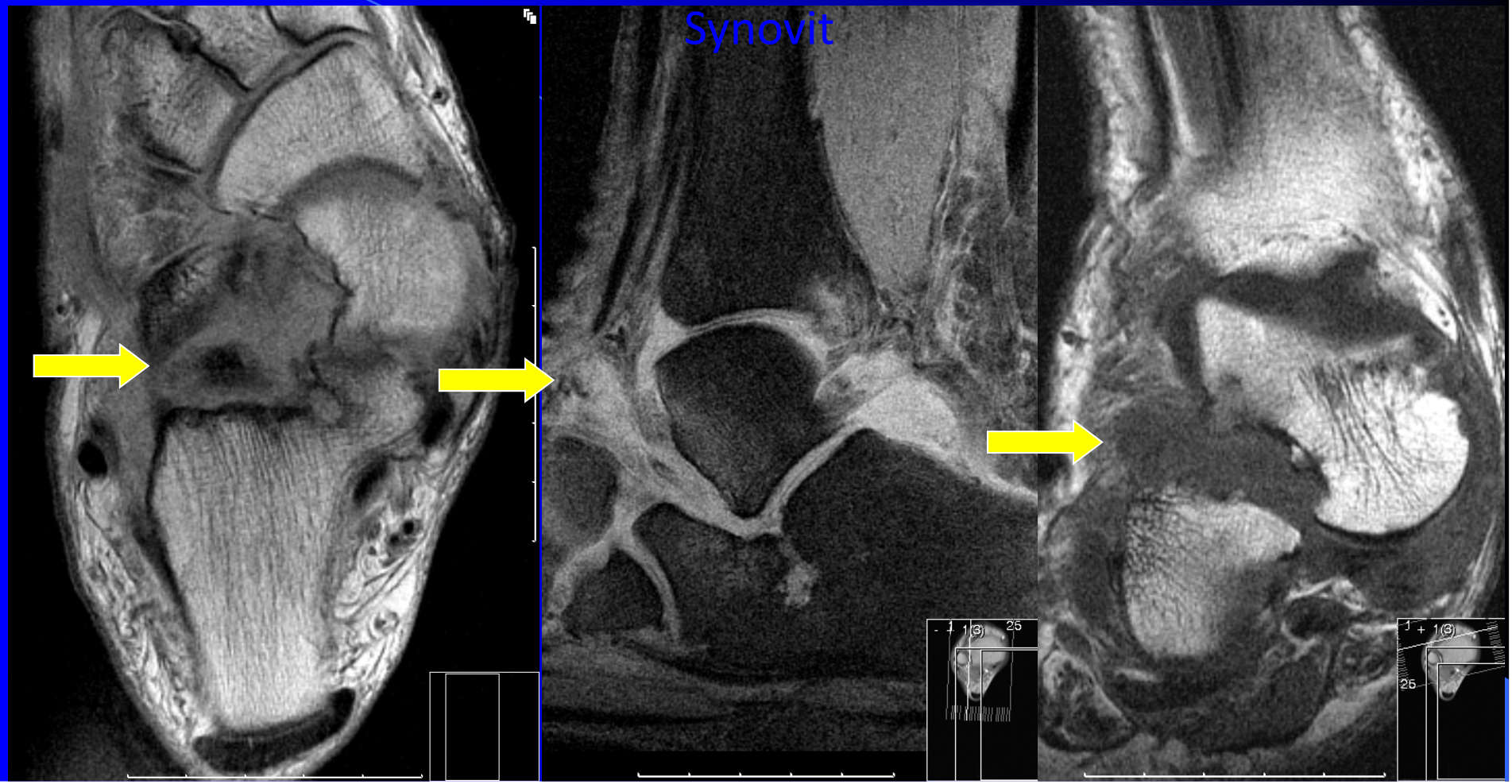

Tarsaltunnelsyndrom (tibialisneuropati)

- Entrapment/tillklämnings tillstånd, när n. tibialis posterior komprimeras under mediala malleolen
- Dg:
  - Neurofysiologiska mätningar
  - motorisk latens och sensorisk latens mätning av nervledningshastighet över tarsaltunneln

Tarsaltunnelsyndrom (tibialisneuropati)

- Symptom:
  - Smärta i nervens utbredningsområde medialt, framför allt nattetid (fotsulan & tå)
  - Diffus känselnedsättning
  - Domning i fotsulan

- Orsakar
  - Ganglion
  - Lipom
  - Varicosities
  - Tenosynovit
  - Hind foot valgus
  - Varicosities
  - Abdductor hallucis hypertrofi
  - Posttraumatisk fibros

Tarsaltunnelsyndrom

Tarsaltunnel ua Pdtra

Flexortenovaginiter

Tarsal tunnel syndrom

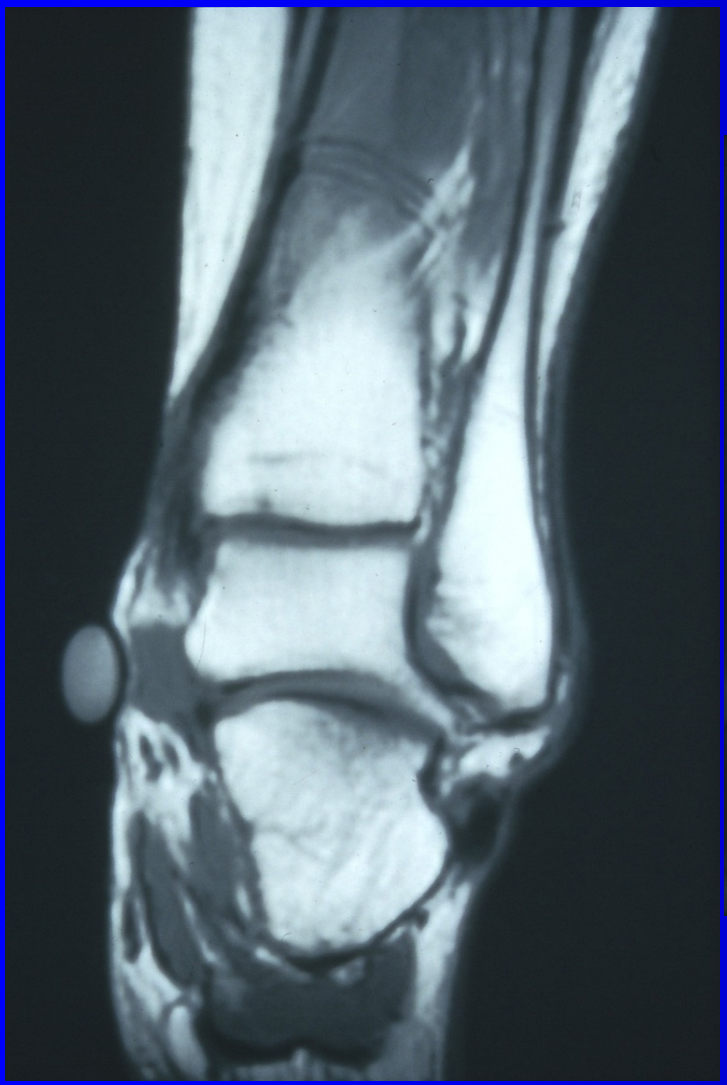

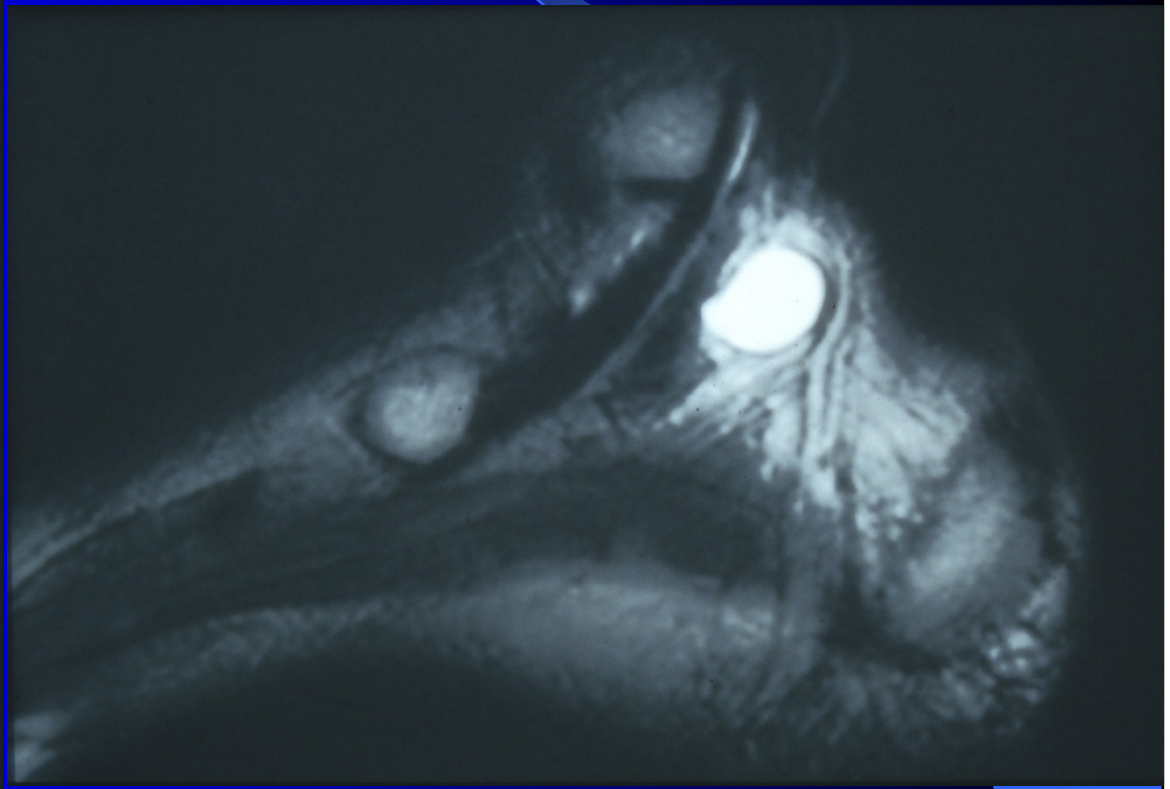

Osteochondritis dissecans av talus

- Åldersgrupp: 25 år
- Män (67%) – kvinnor (33%)
- Smärta efter trauma, inversionsvåld
- Lokal smärta & svullnad
- Ledstelhet
- Giving way

Grad I

Subchondral kompression (stabil)

Grad II

Partiell dislocerad fragment

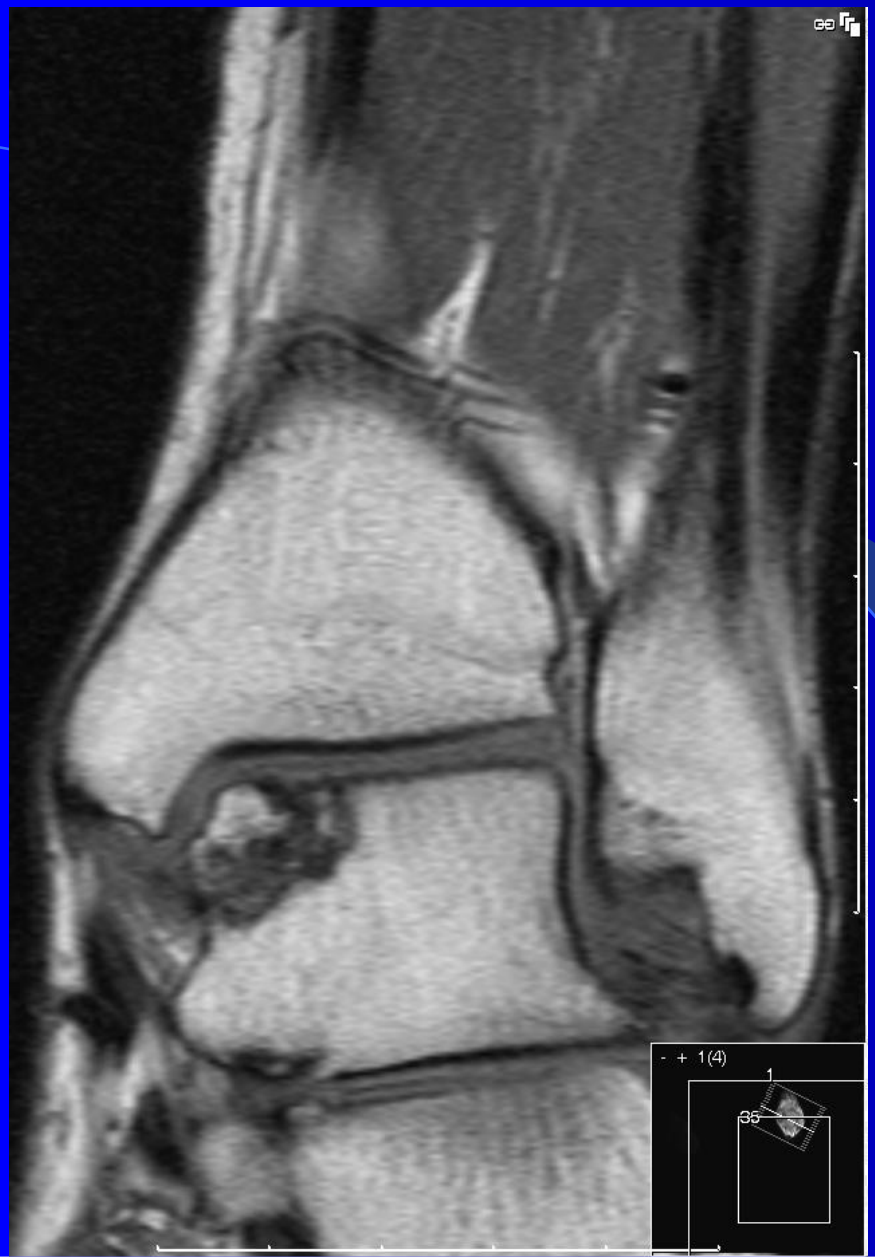

Grad III

Synovial vätska runt odislocerad osteochondral fragment (instabil)

Grad IV
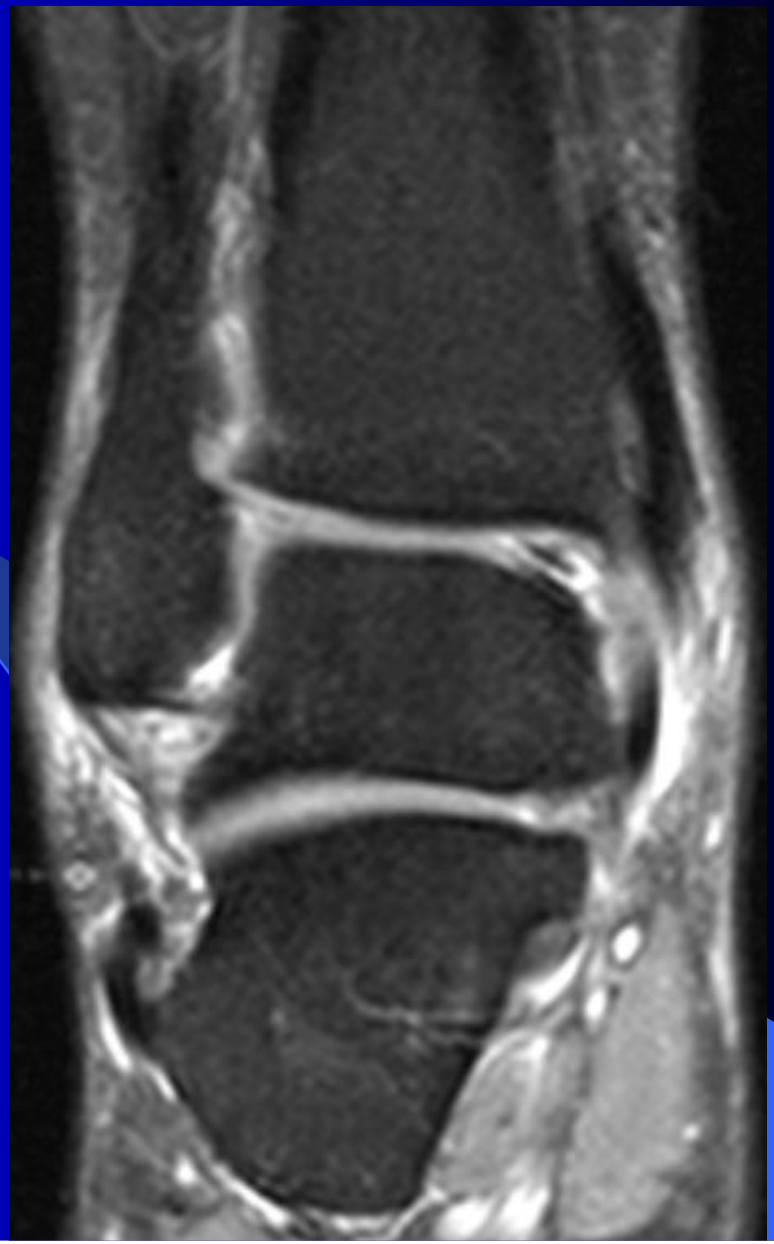
Dislocerad osteochondral fragment (instabil)